zdrav život

obiteljski časopis o zdravlju
besplatni primjerak, broj 102/prosinac 2011.

Impressum

Nakladnik
Medical Intertrade d. o. o.
Dr. Franje Tuđmana 3
10431 Sveta Nedelja
Republika Hrvatska
tel: 01 3374 202, faks: 01 3374 002
www.medical-intertrade.hr

Za nakladnika
Jasenka Joukhadar, dr. med. dent.
spec. oralne kirurgije

Uredništvo
Glavna urednica: Vera Defrančeski

telefon/faks: 01 3374 024
e-mail: zdrav.zivot@medical-intertrade.hr

Stručni kolegij
Diana Percač, mr. pharm.
Anita Brakus Vučković, mr. pharm.
Dubravka Dabčević, mr. pharm.
Kristina Šoljak, mr. pharm.
mr. sc. Ivana Emedi, mr. pharm.
Kristijan Gabrić, mr. pharm.
Biserka Pavić, mr. pharm.
Ivona Goričnik, dr. med. dent.
Tamara Jakoš, dr. med. vet.
Jasna Vujica, mr. pharm.

Priprema
Tisak: PRINTERA GRUPA d.o.o.
Prijelom: Jana Čipin Pfaff, dipl. diz.
Aleksandar Kovač, dipl. diz.
Lektura: Suzana Ivković

Zdrav život
Časopis izlazi jedanput mjesečno
ISSN: 1333 - 8919

Sadržaj

5 **Kako slaviti blagdane**
Ljubica Uvodić Vranić, prof. psihologije

11 **Zimzeleni divovi zdravlja**
Tajana Varićak, aromaterapeutkinja

16 **Citrusno voće**
Slađana Divkovković, dr. med.

23 **Koliko smo doista "mali"**
Ivana Ivančić, prof. hrvatskog jezika i književnosti

31 **Kako prevladati adolescentske probleme**
mr. sc. Petar Smontara, pedagog

36 **Hiperpigmentacije – neopasne, ali nepoželjne**
mr. sc. Melita Vukšić Polić, dr. med.

43 **Trudnoća i kućni ljubimci**
Gordana Horvat, dr. med.

51 **Radiologija u stomatologiji**
dr. sc. Marin Vodanović, dr. med. dent.

55 **Govor kod Parkinsonove bolesti**
Nataša Šunić, prof logoped

59 **Egzotični kućni ljubimac kao poklon**
Nives Marin, dr. med. vet.

64 **Šume za ljude**
Biserka Pavić, mr. pharm.

medical intertrade

Radiologija u stomatologiji, svrha i načini snimanja

Piše: dr. sc. Marin Vodanović, specijalist dentalne patologije i endodoncije, Sveučilište u Zagrebu, Stomatološki fakultet, Zavod za dentalnu antropologiju

Dentalna radiologija je dio radiologije koji se bavi upotrebom ionizirajućih i neionizirajućih zračenja u svrhu postavljanja dijagnoze, planiranja terapijskih stomatoloških postupaka te praćenja razvoja bolesti i rezultata stomatološkog liječenja. Uz klasične rendgenske snimke zuba i čeljusti, primjena digitalnih tehnologija, ultrazvuka, kompjutorizirane tomografije i magnetske rezonancije, dodatno je unaprijedila mogućnosti stomatološke dijagnostike i terapije.

Zrake koje danas poznajemo pod nazivom rendgenske zrake otkrio je 8. studenog 1895. godine njemački znanstvenik Wilhelm Conrad Röntgen. Za svoje otkriće je 1901. dobio Nobelovu nagradu za fiziku te je tako postao prvi dobitnik te nagrade.

Rendgenske zrake su vrsta elektromagnetskog zračenja čija je valna duljina u rasponu od 0,01 do 10 nanometara, a frekvencija od 3×10^{16} Hz do 3×10^{19} Hz. Rendgenske zrake danas se svakodnevno primjenjuju u različite svrhe: od onih zdravstveno-medicinskih s kojima se još uvijek najčešće poistovjećuje ovaj pojam do onih civilnih, vojnih, znanstvenih, pa čak i umjetničkih oblika primjene. Ubrzo nakon otkrića i javnog predstavljanja rendgenskih zraka pojavljivale su se sve brojnije mogućnosti njihove praktične primjene. Za razvoj dentalne radiologije/radiografije, odnosno za primjenu rendgenskih zraka u stomatologiji zaslužni su brojni, najčešće anonimni pojedinci, koji su nerijetko zbog dugotrajnog eksperimentiranja s tim zrakama umirali od prekomjerne izloženosti zračenju jer nisu poznavali njihove opasne učinke niti mogućnosti zaštite. Prvu stomatološku rendgensku snimku napravio je njemački stomatolog Otto Walkhoff koji je sam snimao svoju usnu šupljinu izloživši se rendgenskim zrakama u trajanju od čak 25 minuta.

Primjena radioloških tehnika i rendgenskih zraka u suvremenoj stomatologiji je potrebna jer su nezamjenjiv alat u dijagnostici, planiranju i provedbi stomatološkog liječenja. Iako su mogućnosti i sigurnost primjene rendgenskih zraka u stomatologiji znatno uznapredovale od trenutka njihova otkrića, pogotovo danas kada se sve više primjenjuju digitalne tehnologije, kod pacijenata još uvijek postoje brojna otvorena pitanja i nedoumice.

Čemu služe rendgenske snimke u stomatologiji?

Rendgenske snimke koriste se u svim stomatološkim područjima i to za dijagnostiku, planiranje liječenja, provedbu liječenja te za terapijsko i poslijeterapijsko praćenje. Brojni su primjeri upotrebe rendgenskih snimaka u stomatologiji, a u ovom tekstu bit će navedeni samo najčešći.

U restorativnoj stomatologiji i endodonciji rendgenske snimke služe za otkrivanje i praćenje karijesa te traumi i patoloških promjena u pulpi i periapikalnom području.

Najčešće se učine male intraoralne te panoramske snimke (ortopantomogrami). Prema suvremenim stomatološkim standardima, prilikom endodontskog liječenja zuba uobičajeno je načiniti više rendgenskih snimaka: jednu prije početka liječenja radi pravilnog postavljanja dijagnoze, a drugu obično tijekom liječenja kako bi se potvrdila instrumentacija do vrška korijenskog kanala. Po završetku liječenja, nakon punjenja kanala, potrebno je načiniti još jednu snimku kako bi se vidjelo jesu li korijenski kanali dobro napunjeni. Ovisno o inicijalnom patološkom procesu, sljedeća snimka nastaje u razdoblju praćenja pacijenata i to obično 3, 6 ili 12 mjeseci po završetku liječenja. Katkad je potrebno načiniti i dodatne snimke, pojave li se tijekom liječenja određene komplikacije.

U dječjoj stomatologiji se rendgenske snimke koriste za slične potrebe kao i kod restorativne stomatologije i endodoncije, s time da ovdje imaju i dodatnu namjenu.

Izradom panoramske rendgenske snimke koja prikazuje cijelu gornju i donju čeljust moguće je utvrditi zubni status te vidjeti sve iznikle i neiznikle zube. To je posebno bitno radi planiranja liječenja te dijagnosticiranja eventualnih anomalija u razvoju i rastu zuba i čeljusti koje se mogu ispraviti ortodontskim liječenjem. Izrada panoramske rendgenske snimke sastavni je dio ortodontskog tretmana. U ortodonciji se osim te snimke izrađuju još i druge rendgenske snimke, a najčešće bočne snimke lubanje.

U parodontologiji su najčešće intraoralne te panoramske rendgenske snimke koje nastaju radi dijagnostike i praćenja liječenja parodonta.

Pošto je zdrav i saniran parodont preduvjet za provođenje protetskog liječenja, nerijetko te rendgenske snimke služe i za daljnje protetsko zbrinjavanje zubala.

U stomatološkoj se protetici katkad izrađuju i posebne rendgenske snimke, pogotovo kada postoje smetnje koje se povezuju s čeljusnim zglobom. Potreba za izradom posebnih rendgenskih snimki može se pojaviti i u oralnoj medicini; npr. kada je potrebno dijagnosticirati poteškoće vezane uz izlučivanje žlijezda slinovnica. U oralnoj kirurgiji se prije svakog vađenja zuba ili operacijskog zahvata

preporučuje izrada rendgenske snimke. Rendgenske snimke su neizostavan alat u dijagnosticiranju tumora i cisti u području čeljusti, a posebno su važne prilikom planiranja implantološkog liječenja, kada se osim u stomatologiji uobičajenih rendgenskih snimaka (intraoralne i panoramske snimke) rabe i druge napredne (rendgenske) tehnologije za pravilno planiranje postave zubnih implantata.

Rendgenske se snimke koriste u forenzičnoj stomatologiji za dentalnu identifikaciju i određivanje dentalne dobi. Na rendgenskoj snimci ostaju zabilježena sva specifična obilježja pojedinca, koja u slučaju potrebe mogu biti presudno važna za utvrđivanje njegova identiteta kada to nije moguće dokazati drugim metodama. Rendgenske snimke zuba u osoba s nezavršenim razvojem i rastom zuba mogu poslužiti za utvrđivanje starosti pojedinaca.

Koje su dentalne radiografske metode?

U dentalnoj radiografiji/radiologiji primjenjuju se tri skupine dijagnostičkih metoda:

1. analogne dentalne radiografske metode u što ubrajamo konvencionalne rendgenske snimke: snimke glave i vrata, tomografske snimke, dentalne intraoralne i ekstraoralne snimke, snimke čeljusnog zgloba te kefalometrijske snimke
2. digitalne dentalne radiografske metode: radioviziografija (RVG), digitalni ortonatomograf, *Digital Volume Tomography* (DVT), kompjutorizirana tomografija orofacijalnog područja, ultrazvučne pretrage orofacijalnog područja te magnetna rezonancija orofacijalnog područja
3. specijalizirane i rjeđe korištene radiografske metode koje mogu biti analogne i digitalne poput kontrastnih radioloških pretraga (npr. sijalografija) te radioizotopne metode pregleda.

Prema suvremenim stomatološkim standardima, prilikom endodontskog liječenja zuba uobičajeno je načiniti više rendgenskih snimaka: jednu prije početka liječenja radi pravilnog postavljanja dijagnoze, a drugu obično tijekom liječenja kako bi se potvrdila instrumentacija do vrška korijenskog kanala. Po završetku liječenja, nakon punjenja kanala, potrebno je načiniti još jednu snimku kako bi se vidjelo jesu li korijenski kanali dobro napunjeni.

Vrste rendgenskih snimaka u stomatologiji

Stomatološke rendgenske snimke dijele se na intraoralne i ekstraoralne. Intraoralne rendgenske snimke nastaju tako što se film (ili čip, ako je riječ o digitalnom rendgenskom uređaju) smješta u usnu šupljinu. Kod ekstraoralnih rendgenskih snimaka film se smješta izvan usne šupljine. I jedna i druga skupina služi za otkrivanje radioloških vidljivih patoloških promjena zuba i okolnih tkiva te za praćenje učinkovitosti terapijskih postupaka. Intraoralne rendgenske snimke dijele se na periapikalne, zagrizne i okluzalne. Periapikalne rendgenske snimke služe za to da se na rendgenskoj snimci prikaže cijeli zub (cijela kruna i cijeli korijen) te okolne pripadajuće strukture, što je posebno bitno kod endodontskih zahvata. Ovo je vjerojatno u stomatologiji najčešće korištena vrsta rendgenskih snimaka. Periapikalne rendgenske snimke se obično rade na filmovima dimenzija 31×41 mm i stoga se u žargonu često nazivaju "malim rendgenskim snimkama". Na njima se u cijelosti mogu vidjeti najviše 2 ili 3 zuba.

Zagrizne (engl. bite-wing) rendgenske snimke rade se zato kako bi se na istoj snimci istodobno prikazale krune gornjih i donjih zuba. Te snimke služe za ispitivanje aproksimalnih (bočnih) zubnih ploha. Postoji li, karijes bočnih ploha zuba najbolje se uočava na toj vrsti rendgenskih snimaka. Te se snimke nazivaju zagriznima, jer folija u kojoj je smješten film ima malo krilce koje je potrebno zagristi prilikom snimanja.

Okluzalne rendgenske snimke upotrebljavaju se za ispitivanja većih područja gornje ili donje čeljusti. Na snimkama se vide grizne plohe zuba koje se snima. Prilikom snimanja pacijent mora zagristi cijeli film. Okluzalne rendgenske snimke imaju najveću veličinu filma u usporedbi s ostalim intraoralnim snimkama.

Kada se govori o ekstraoralnim rendgenskim tehnikama najčešće se misli na panoramsku radiografiju ili ortopantomografiju. To je jednostavna tehnika snimanja kod koje se rendgenski film nalazi izvan usne šupljine, učvršćen na posebni držač koji kruži oko pacijentove glave koja mora biti postavljena u poseban stalak. Ta tehnika snimanja omogućuje prikaz gornje i donje čeljusti s pripadajućim strukturama uključujući i čeljusne zglobove. Koristi se za prikaz anatomskog stanja zubnih nizova i potpornih koštanih struktura, zubnih anomalija, razvoja zuba, opsežnih karijesnih lezija, parodontnih i periapikalnih patoloških procesa, traumatskih promjena, osteoartritičnih promjena čeljusnog zgloba i dr. S obzirom na visok stupanj primjenjivosti, ta se vrsta rendgenskih snimaka koristi u svim stomatološkim područjima. Nedostatak te tehnike snimanja je slabija razlučivost slike te nemogućnost prikaza detalja zbog preklapanja anatomskih struktura. Doza zračenja kod te vrste snimanja odgovara dozi zračenja za snimanje od 3 do 5 intraoralnih rendgenskih snimki.

Osim intraoralnih i ekstraoralnih rendgenskih snimaka u stomatologiji se katkad koriste i posebne rendgenske snimke, tzv. sumacijske rendgenske snimke glave i orofacijalnog područja. One nastaju snimanjem na klasičnim rendgenskim i tomografskim uređajima. Koriste se za planiranje terapije npr. u ortodonciji, za prikaz fraktura lubanjske baze i svoda, kostiju lica (maksila i mandibula) te anatomskih odnosa, za procjenu položaja implantata te koštano-zglobnih promjena čeljusnog zgloba.

Tko i gdje izvodi stomatološko rendgensko snimanje?

Stomatološko rendgensko snimanje obično izvode rendgenski tehničari u rendgenskim laboratorijima. Usavršavanjem tehnologije snimanja i izrade rendgenskih snimaka, rendgenske uređaje, pogotovo one za izradu intraoralnih snimki moguće je pronaći u sve većem broju stomatoloških ordinacija, gdje njima rukuju stomatolozi ili ostalo stomatološko osoblje koje je prošlo odgovarajuću izobrazbu. Postojanje rendgenskog uređaja u stomatološkoj ordinaciji znatno olakšava i ubrzava terapijski proces jer je u slučaju potrebe moguća intraoperativna izrada rendgenskih snimaka.

Analogna i digitalna stomatološka rendgenska snimka

Neosporiva je činjenica da digitalne tehnologije sve više zamjenjuju analogne i to u svim područjima svakodnevnice, uključujući medicinu i stomatologiju.

Prednosti digitalnog rendgenskog snimanja u usporedbi s klasičnim analognim snimanjem su brojne i najlakše ih je podijeliti u tri skupine: prvu skupinu čine prednosti koje se tiču razine zračenja pacijenta, drugu skupinu čine prednosti vezane uz kvalitetu snimke, a treću prednosti vezane uz mogućnosti razmjene snimki i stručnih konzultacija. Treba reći da je vjerojatno najveći nedostatak tog načina snimanja razmjerno visoka cijena samih uređaja.

Kod digitalnih tehnika snimanja količina zračenja znatno je manja nego kod klasičnoga analognog snimanja, jer je količina zračenja potrebna za stvaranje slike na digitalnom čipu manja od one koja je potrebna za stvaranje na klasičnom rendgenskom filmu. Samim time je digitalna tehnika snimanja sigurnija i za pacijenta i za operatera. Digitalne rendgenske tehnike snimanja odlikuje veći kontrast slike, mogućnost različitih mjerenja "gustoće" pojedinih dijelova snimanog objekta, mogućnost različite rekonstrukcije slike bez dodatnog zračenja bolesnika te mogućnost različitih volumetrijskih mjerenja. Ukratko, digitalne rendgenske snimke kvalitetnije su od klasičnih te pružaju veću količinu informacija. S obzirom na to da se digitalne rendgenske snimke izravno pohranjuju na računalo, moguće ih je jednostavno slati i razmjenjivati. To znatno olakšava stručne konzultacije i samim time omogućuje točniju dijagnostiku i pouzdanije liječenje, što je posebno bitno u dvojbenim i klinički složenim slučajevima.

Danas, ako je moguće birati između analogne i digitalne rendgenske snimke, uvijek se unatoč nešto većoj cijeni treba odlučiti za izradu digitalne rendgenske snimke.

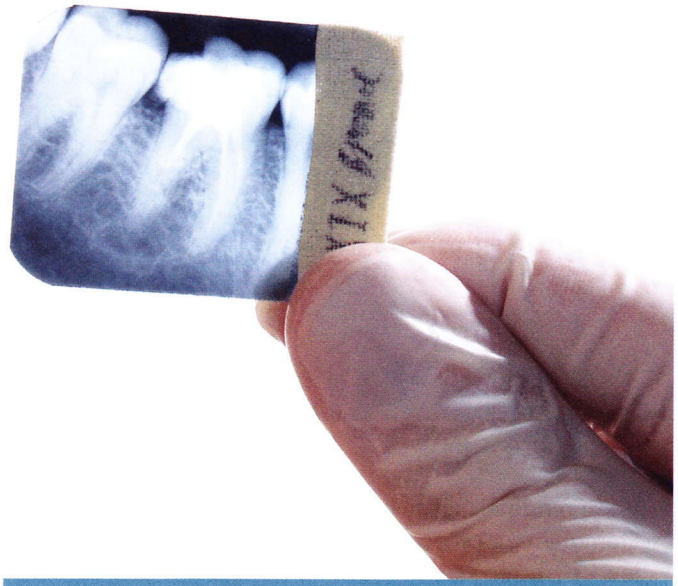

Zaključak

Primjena radioloških metoda u suvremenoj stomatologiji je neizbježna. Radiološke metode omogućuju lakše, brže i pouzdanije postavljanje dijagnoze te sigurnije planiranje stomatološke terapije. Nedostaci primjene radioloških metoda poput opasnosti do zračenja i slično u današnje su vrijeme zanemarivi u usporedbi s koristi koju pružaju. ■

Literatura

1. American Dental Association Council on Scientific Affairs. *The use of dental radiographs: update and recommendations.* J Am Dent Assoc. 2006 Sep;137(9):1304-12.
2. Choi JW. *Assessment of panoramic radiography as a national oral examination tool: review of the literature.* Imaging Sci Dent. 2011 Mar;41(1):1-6.
3. Farman AG, Levato CM, Gane D, Scarfe WC. *In practice: how going digital will affect the dental office.* J Am Dent Assoc. 2008 Jun;139 Suppl:14S-19S.
4. Gibbs SJ. *Effective dose equivalent and effective dose: comparison for common projections in oral and maxillofacial radiology.* Oral Surg Oral Med Oral Pathol Oral Radiol Endod. 2000 Oct;90(4):538-45.
5. Haring JI, Howerton LJ. *Dental radiography: principles and techniques*, 2nd Edition. Philadelphia, London: W.B. Saunders; 2000.
6. Janković S, Miletić D. *Dentalna radiografija i radiologija.* Split: Medicinski fakultet Sveučilišta u Splitu; 2009.
7. Langlais RP. *Exercises in oral radiology and interpretation, 4th Edition.* St. Louis, London: Saunders; 2004.
8. Miracle AC, Mukherji SK. *Conebeam CT of the head and neck, part 2: clinical applications.* AJNR Am J Neuroradiol. 2009 Aug;30(7):1285-92.
9. Pretty IA. *Caries detection and diagnosis: novel technologies.* J Dent. 2006 Nov;34(10):727-39.
10. U.S. Department of Health and Human Services, Public Health Service, Food and Drug Administration; and American Dental Association, Council on Dental Benefit Programs, Council on Scientific Affairs. *The selection of patients for dental radiographic examinations.* Rev. ed. 2004.
11. U.S. Food and Drug Administration, Center for Devices and Radiological Health. Dental radiography: *Doses and film speed.* 2006.