

Suvremene mogućnosti liječenja hidrocefalusa dječje dobi

Karuc, Dorian

Master's thesis / Diplomski rad

2020

Degree Grantor / Ustanova koja je dodijelila akademski / stručni stupanj: **University of Zagreb, School of Medicine / Sveučilište u Zagrebu, Medicinski fakultet**

Permanent link / Trajna poveznica: <https://um.nsk.hr/um:nbn:hr:105:713019>

Rights / Prava: [In copyright](#)/[Zaštićeno autorskim pravom.](#)

Download date / Datum preuzimanja: **2023-03-27**



Repository / Repozitorij:

[Dr Med - University of Zagreb School of Medicine Digital Repository](#)



SVEUČILIŠTE U ZAGREBU

MEDICINSKI FAKULTET

Dorian Karuc

**Suvremene mogućnosti liječenja hidrocefalusa
dječje dobi**

DIPLOMSKI RAD



Zagreb, 2020.

Ovaj diplomski rad izrađen je u Klinici za neurokirurgiju, Kliničkog bolničkog centra Zagreb pod vodstvom doc.dr.sc. Gorana Mraka i predan je na ocjenu u akademskoj godini 2019./2020.

POPIS KRATICA

CM	Chiarijeva malformacija
CSL	cerebrospinalni likvor
CT	kompjuterizirana tomografija
DWI	eng. <i>diffusion-weighted image</i>
DWM	Dandy-Walkerova malformacija
ETV	endoskopska treća ventrikulostomija
EVD	vanjska ventrikularna drenaža, eng. <i>external ventricular drainage</i>
FIESTA	eng. <i>fast imaging employing steady-state acquisition</i>
FLAIR	eng. <i>fluid attenuated inversion recovery</i>
GMH	krvarenje germinalnog matriksa, eng. <i>germinal matrix hemorrhage</i>
GRE	eng. <i>gradient echo</i>
ICP	intrakranijalni tlak, eng. <i>intracranial pressure</i>
IVH	intraventrikularno krvarenje, eng. <i>intraventricular hemorrhage</i>
MR	magnetska rezonanca
OG	opseg glave
PHH	posthemoragijski hidrocefalus
PIH	postinfektivni hidrocefalus
SWI	eng. <i>susceptibility-weighted image</i>
TSE	eng. <i>turbo spin echo</i>
UZV	ultrazvuk
VA	ventrikuloatrijalni
VAD	ventrikularni rezervoar, eng. <i>ventricular access device</i>
VGS	ventrikulo-subgalealni šant, eng. <i>ventriculosubgaleal shunt</i>
VP	ventrikuloperitonealni
VPL	ventrikulopleuralni
3D CISS	eng. <i>three-dimensional constructive interference in the steady state</i>

SAŽETAK

Dorian Karuc

Suvremene mogućnosti liječenja hidrocefalusa dječje dobi

Hidrocefalus je poremećaj u kojem dolazi do pretjeranog nakupljanja cerebrospinalnog likvora unutar ventrikularnog sustava mozga što se obično očituje povišenjem intrakranijalnog tlaka i proširenjem ventrikula. Hidrocefalus nastaje kao rezultat brojnih patoloških procesa koji dovode do poremećaja fiziologije cerebrospinalnog likvora. Njihova raznovrsnost ujedno uvjetuje veliku razliku u njegovoj prevalenciji između djece u slabije razvijenim i visoko razvijenim zemljama. Neki od najčešćih kliničkih znakova hidrocefalusa kod djece mlađe od dvije godine su: povećani opseg glave, izbočenje anteriorne fontanele, dilatacija superficijalnih vena glave, „znak zalazećeg sunca“, papiloedem i Macewenov znak. Kod starije djece s potpuno sraslim kostima lubanje, simptomi i znakovi hidrocefalusa istovjetni su onima povišenog intrakranijalnog tlaka. Postoji nekoliko podjela hidrocefalusa. Najpoznatija je ona na nekomunicirajući i komunicirajući oblik. Nekomunicirajući hidrocefalus uzrokovan je sa blokadom protjecanja cerebrospinalnog likvora od ventrikula prema subarahnoidalnom prostoru. Prvi terapijski izbor za ovaj tip hidrocefalusa je endoskopska treća ventrikulostomija kojom se postiže izravna komunikacija trećeg ventrikula sa subarahnoidalnim prostorom i na taj način potpomaže prirodna resorpcija likvora. Komunicirajući hidrocefalus uzrokovan je poremećajem apsorpcije cerebrospinalnog likvora uz održanu komunikaciju ventrikularnog i subarahnoidalnog prostora. Ventrikuloperitonealna drenaža, kojom se likvor preko sustava katetera odvodi iz lateralnog ventrikula u peritonealnu šupljinu, danas se koristi kao prvi terapijski izbor u liječenju komunicirajućeg hidrocefalusa. U slučaju postojanja kontraindikacije koja onemogućuje ugradnju ventrikuloperitonealnog šanta na izboru su nam i metode ventrikuloatrijalne i ventrikulopleuralne drenaže kao i privremene terapijske metode kojima se prolongira vrijeme ugradnje šanta dok se ne ostvare zadovoljavajući uvjeti. Te metode uključuju vanjsku peritonealnu drenažu, ventrikularni rezervoar i ventrikulo-subgalealni šant.

Ključne riječi: hidrocefalus, ventrikuloperitonealni šant, endoskopska treća ventrikulostomija

SUMMARY

Dorian Karuc

Modern treatment methods for pediatric hydrocephalus

Hydrocephalus is a condition in which an excessive accumulation of cerebrospinal fluid occurs within the ventricular system of the brain which is usually manifested by an increase in intracranial pressure and dilation of the ventricles. Hydrocephalus occurs as a result of numerous pathological processes that lead to disorders of the physiology of the cerebrospinal fluid. Their diversity also causes a large difference in hydrocephalus prevalence between children in less developed and highly developed countries. Some of the most common clinical signs of hydrocephalus in children under the age of two are: increased head circumference, protrusion of the anterior fontanelle, dilatation of the superficial veins of the head, "setting sun sign", papilloedema and Macewen's sign. In older children with closed skull sutures, the symptoms and signs of hydrocephalus are identical to those of elevated intracranial pressure. There are several classifications of hydrocephalus. Best-known is the one that differentiates non-communicating and communicating form. Noncommunicating hydrocephalus is caused by blockage of cerebrospinal fluid flow from the ventricles to the subarachnoid space. The first therapeutic choice for this type of hydrocephalus is an endoscopic third ventriculostomy in which direct communication of the third ventricle with the subarachnoid space is achieved and therefore the natural resorption of the cerebrospinal fluid. Communicating hydrocephalus is caused by impaired absorption of cerebrospinal fluid with maintained communication of the ventricular and subarachnoid space. Ventriculoperitoneal drainage, by which the cerebrospinal fluid is drained through a catheter system from the lateral ventricle into the peritoneal cavity, is today used as the first therapeutic choice in the treatment of communicating hydrocephalus. In case of contraindication that prevents implantation of ventriculoperitoneal shunt there is also the choice of ventriculoatrial and ventriculopleural drainage methods as well as temporary therapeutic methods that prolong the time of shunt implantation until satisfactory conditions are achieved. These methods include external peritoneal drainage, ventricular reservoir, and ventriculo-subgaleal shunt.

Key words: hydrocephalus, ventriculoperitoneal shunt, endoscopic third ventriculostomy

SADRŽAJ

SAŽETAK

SUMMARY

1. UVOD.....	1
2. ANATOMIJA VENTRIKULARNOG SUSTAVA.....	2
3. FIZIOLOGIJA CEREBROSPINALNOG LIKVORA.....	4
3.1 KLASIČNA HIPOTEZA.....	6
3.2. NOVA HIPOTEZA.....	7
4. KLASIFIKACIJA I ETIOLOGIJA HIDROCEFALUSA.....	9
4.1. POSTHEMORAGIJSKI HIDROCEFALUS.....	10
4.2. STENOZA CEREBRALNOG AKVEDUKTA.....	11
4.3. POSTINFEKTIVNI HIDROCEFALUS.....	11
4.4. CHIARIJEVE MALFORMACIJE.....	12
4.5. DANDY-WALKEROV KOMPLEKS.....	13
5. KLINIČKA SLIKA HIDROCEFALUSA.....	14
6. DIJAGNOSTIKA HIDROCEFALUSA.....	15
7. SUVREMENE MOGUĆNOSTI LIJEČENJA HIDROCEFALUSA DJEČJE DOBI.....	17
7.1. PRIVREMENE METODE DRENAŽE CEREBROSPINALNOG LIKVORA.....	17
7.1.1. VANJSKA VENTRIKULARNA DRENAŽA.....	17
7.1.2. VENTRIKULARNI REZERVOAR.....	18
7.1.3. VENTRIKULO-SUBGALEALNI ŠANT.....	20
7.2. TRAJNE METODE DRENAŽE CEREBROSPINALNOG LIKVORA.....	21
7.2.1. VENTRIKULOPERITONEALNI ŠANT.....	21
7.2.2. VENTRIKULOATRIJALNI ŠANT.....	24
7.2.3. VENTRIKULARNO-PLEURALNI ŠANT.....	25
7.2.4. ENDOSKOPSKA TREĆA VENTRIKULOSTOMIJA.....	26
8. ZAKLJUČAK.....	29
LITERATURA.....	31
ZAHVALE.....	32
ŽIVOTOPIS.....	40

1. UVOD

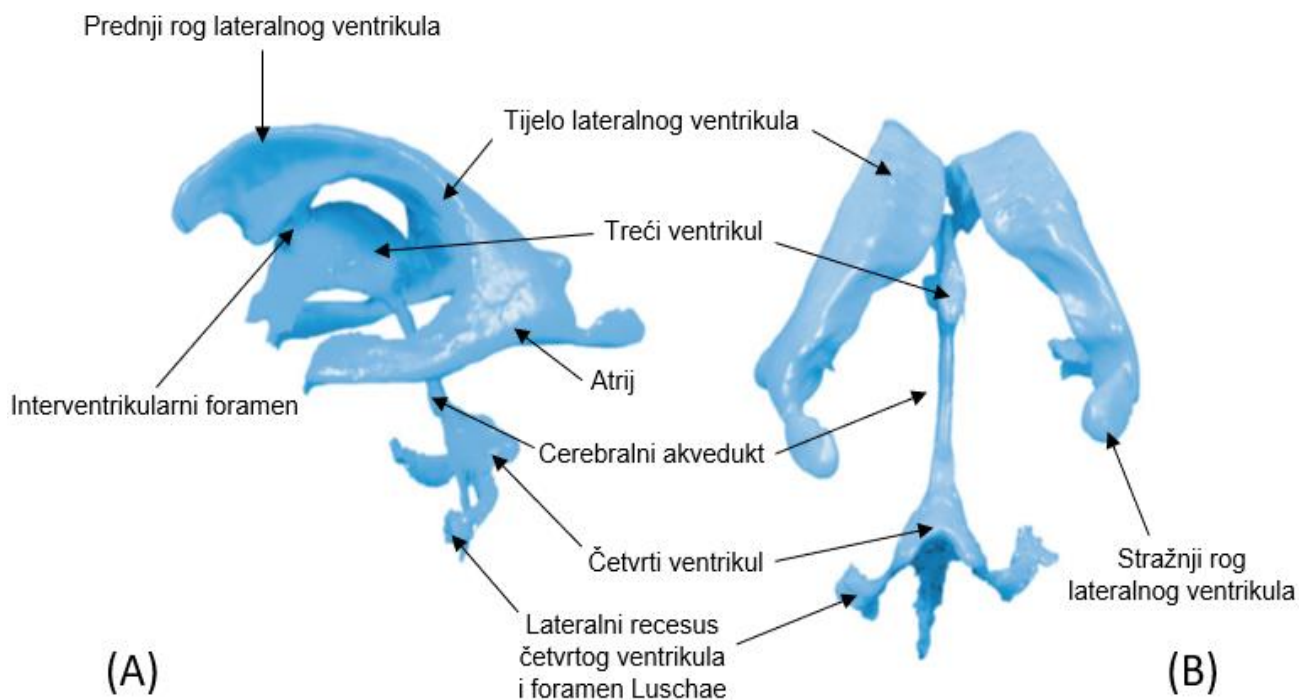
Hidrocefalus je poremećaj u kojem dolazi do pretjeranog nakupljanja cerebrospinalnog likvora (CSL) unutar ventrikularnog sustava mozga. Pri tome je bitno naglasiti da sam hidrocefalus nije jedan patološki entitet točno definirane etiologije već rezultat brojnih patoloških procesa koji uzrokuju poremećaj fiziologije CSL-a (1). Prevalencija hidrocefalusa najviša je u slabije razvijenim državama Afrike i Latinske Amerike (145-316/100000 novorođenčadi), dok je najniža u Sjedinjenim Američkim Državama i Kanadi (68/100000 novorođenčadi). Također, prevalencija je viša kod muške naspram ženske novorođenčadi sa 1.05-1.41:1 u korist muške novorođenčadi (2). Velika diskrepancija u prevalenciji među razvijenim i slabije razvijenim državama pripisuje se različitoj etiološkoj podlozi hidrocefalusa, budući da su u nerazvijenim zemljama učestalije intrauterine i neonatalne infekcija koje mogu dovesti do razvoja hidrocefalusa (3). Povijest liječenja hidrocefalusa duga je koliko i zapadna medicina. Prvi koji je pokušao i zabilježio liječenje bio je Hipokrat još u 5. stoljeću prije Krista (4). Danas je hidrocefalus jedno od najčešćih patoloških stanja mozga kod djece koje zahtijeva neurokiruršku obradu. Pri tome, napredak medicine i tehnologije omogućuje nam pravodobnu i uspješnu primjenu različitih neurokirurških metoda u svrhu drenaže viška CSL-a iz ventrikularnog sustava prije nego što dođe do nepovratnog oštećenja mozga djeteta.

2. ANATOMIJA VENTRIKULARNOG SUSTAVA

Ventrikularni sustav mozga sastoji se od četiri međusobno povezane šupljine u koje se ubrajaju dvije lateralne mozgovne klijetke te treća i četvrta mozgovna klijetka. Lateralne mozgovne klijetke (*ventriculi laterales*) nalaze se unutar cerebralnih hemisfera inferiorno i lateralno od korpusa kalozuma, a samim svojim oblikom nalikuju na slovo C sa konkavitom usmjerenim anteriorno i kaudalno (5). Sastoje se od pet dijelova: prednjeg (frontalnog) roga, tijela, atrija (trigonuma), stražnjeg (okcipitalnog) roga i donjeg (temporalnog) roga. Prednji rog lateralnog ventrikula nalazi se u frontalnom režnju, lateralno ga omeđuje *caput nuclei caudati*, superiorno i anteriorno *genu corporis callosi*, a medijalno *septum pellucidum* koji ujedno razdvaja lijevi i desni prednji rog. Straga se nastavlja u tijelo lateralnog ventrikula čije dno tvori talamus, krov *radiatio corporis callosi*, lateralnu granicu nukleus caudatus dok ga medijalno, kao i prednji rog, omeđuje *septum pellucidum*. Na granici prednjeg roga i tijela nalazi se interventrikularni otvor (*foramen interventriculare Monroi*) koji povezuje lateralni ventrikul sa trećom mozgovnom klijetkom (6). Atrij lateralnog ventrikula predstavlja nastavak tijela koji se odvaja od njegove posteriorne strane. S obzirom na to da dijeli omeđenja stražnjeg roga, atrij i stražnji rog mogu se promatrati kao cjelina koja svojim oblikom nalikuju na piramidu s vrhom usmjerenim posteriorno. Baza te piramide je ujedno i anteriorni zid atrija kojeg tvore lateralnije smješten *thalamus* uz medijalnije smješten *fornix*. Kranijalno ih omeđuje *corpus callosum*, lateralno *tapetum corporis callosi* i *cauda nuclei caudati*, a medijalno *calcar avis* te kranijalnije od njega *bulbus corporis callosi*. Donji rog lateralnog ventrikula nalazi se u temporalnom režnju, a svojom veličinom premašuje prednji i stražnji rog. Proteže se od anteriornog zida atrija

do amigdale koja ujedno tvori i njegov prednji zid, inferiorno od roga nalazi se hipokampus, a superiorno *cauda nuclei caudati*. Lateralno ga, kao i donji rog, omeđuje *tapetum corporis callosi*, dok većinu medijalnog zida tvori koroidalna fisura uz pomoć glave hipokampusa koja se nalazi anteriorno od nje (7). Treća mozgovna klijetka (*ventriculus tertius*) uska je šupljina smještena u središnjoj liniji mozga okružena talamusom i hipotalamusom. Kranijalno je putem već ranije spomenutih interventrikularnih otvora povezana s lateralnim mozgovnim klijetkama dok je kaudalno u komunikaciji s četvrtom mozgovnom klijetkom putem cerebralnog akvedukta (*aqueductus Sylvii*) (8). Četvrta mozgovna klijetka (*ventriculus quartus*) je šupljina koja se nalazi između moždanog debla i malog mozga. Dno ventrikula čini rombna udubina dok joj krov oblikuju od kranijalno prema kaudalno redom: *velum medullare superius*, *fastigium cerebri* i *velum medullare inferius*. Četvrta mozgovna klijetka predstavlja sponu između ventrikularnog sustava mozga i subarahnoidalnog prostora mozga i kralježnične moždine s kojim je povezana preko tri otvora. Parni lateralni otvori (*foramina Luschkae*) otvaraju se u području pontocerebelarnog kuta omogućavajući komunikaciju četvrte mozgovne klijetke s cisternom pontis dok je neparan središnji otvor (*foramen Magendi*) povezuje s cerebelomedularnom cisternom. Koroidni splet, koji ima neizostavnu ulogu u proizvodnji CSL-a, proteže se stijenkama svih ventrikula mozga, kao i interventrikularnog otvora. U lateralnim mozgovnim klijetkama može se naći na tijelu i donjem rogu, u trećem ventrikulu na samom krovu dok se kod četvrtog ventrikula opisuje kao parna tvorba u području lateralnih otvora (6,9).

Slika 1. Dijelovi ventrikularnog sustava: (A) Lateralni pogled; (B) Posteriorni pogled.



Prilagođeno prema: Crossman A, Neary D. Neuroanatomy an Illustrated Colour Text. 4. izd. Philadelphia: Elsevier; 2010. 5. str.

3. FIZIOLOGIJA CEREBROSPINALNOG LIKVORA

Cerebrospinalni likvor bezbojna je i prozirna tekućina koja ispunjava mozgovne klijetke, cisterne i subarahnoidalni prostor mozga i kralježničke moždine. Svojom sastavom uvelike je slična krvnoj plazmi, iz koje i nastaje, uz iznimku izrazito niske koncentracije proteina. U *tablici 1* navedene su točne razlike između sastava plazme i CSL-a. Kod odraslih ljudi, ukupan volumen CSL-a iznosi 120-150mL uz prosječnu produkciju oko 500mL dnevno što znači da se cjelokupni likvor potpuno reciklira 3 puta dnevno (10). Kod novorođenčadi, volumen CSL-a očekivano je puno manji i u linearnoj

je korelaciji s težinom i postkonceptcijskom dobi. Prospektivna studija Rochettea i suradnika u kojoj su mjerili volumen CSL-a novorođenčadi pomoću magnetske rezonance (MR) navodi jednostavnu formulu kojom se može procijeniti volumen CSL-a bez uporabe slikovnih dijagnostičkih sredstava: volumen CSL-a (ml) = 1.94 x težina (kg) + 0.13 (11). Uloga CSL-a u zaštiti, funkcioniranju i homeostazi mozga je neizostavna. Prvo, CSL služi kao mehanička zaštita središnjeg živčanog sustava reducirajući utjecaj vanjskih sila, poput udarca, koje mogu uzrokovati oštećenje moždanog tkiva. Drugo, pošto CSL okružuje mozak u potpunosti, mozak praktički pluta u njemu što mu smanjuje efektivnu težinu sa prosječnih 1500g na samo 50g. Bez toga, vlastita težina mozga bi zbog utjecaja gravitacije dovela do pritiska inferiornih dijelova mozga na bazu lubanje i potencijalnog oštećenja. Treće, CSL sudjeluje u održavanju fiziološkog intrakranijalnog tlaka (ICP – *intracranial pressure*) na što upućuje Monro-Kellieva doktrina s početka 19. stoljeća. Pošto je neurokranij rigidna struktura koja se ne mijenja pod utjecajem tlaka (ukoliko su kosti lubanje srasle) ICP ovisi o međudjelovanju volumena CSL-a, krvi i moždanog tkiva (12). Četvrto, CSL sudjeluje u održavanju tjelesne homeostaze (promjena koncentracije Na⁺ u CSL-u utječe na promjenu unosa Na⁺ i vode u organizam) i distribuciji brojnih biološki aktivnih tvari među stanicama mozga, poput TRH-a (*thyrotropin-releasing hormone*) i GRH-a (*gonadotropin-releasing hormone*) koji se iz hipotalamusa izlučuju u CSL treće mozgovne klijetke (13). Peto, samom svojom apsorpcijom u sistemske cirkulaciju, CSL sudjeluje u uklanjanju brojnih nusprodukata moždanog metabolizma (14).

Temeljne odrednice dinamike CSL-a su produkcija, cirkulacija i reapsorpcija. Svaka od njih podložna je raznim poremećajima koji u konačnici mogu dovesti do razvoja hidrocefalusa, stoga je razumijevanje njihovog funkcioniranja bitno za definiranje,

dijagnostiku i liječenje hidrocefalusa. Postoje dvije temeljne hipoteze kojima se objašnjava dinamika CSL-a: Klasična hipoteza i Nova hipoteza.

3.1. Klasična hipoteza

Klasična hipoteza navodi koroidne spletove kao primarno mjesto stvaranja CSL-a. Najveći dio likvora stvara se u koroidnim spletovima lateralnih ventrikula odakle putuje kroz interventrikularni otvor u treći ventrikul. Tamo mu se pridružuje CSL trećeg ventrikula nakon čega zajedno prolaze cerebralnim akveduktom do četvrtog ventrikula gdje im se pridružuje ostatak lokalno stvorenog CSL-a. Iz četvrte mozgovne klijetke likvor kroz dva lateralna i jedan središnji otvor prolazi u subarahnoidalni prostor gdje u konačnici biva apsorbiran preko arahnoidnih resica u venskim sinusima dure te perineuralnih ovojnica spinalnih i kranijalnih živaca (15). Sekretija CSL-a u koroidnim spletovima protječe u dva koraka. Prvi korak je pasivna filtracija plazme iz kapilara koroidnog spleta u njegov intersticij pod utjecajem razlike tlakova dok drugi korak uključuje aktivni transport tekućine iz intersticijskog prostora koroidnog spleta u ventrikule. Za taj proces potrebni su karboanhidraza i različiti proteinski transporteri u stanicama koroidnog epitela. Karboanhidraza djeluje kao katalizator procesa kojim se H_2O i CO_2 pretvaraju u H^+ i HCO_3^- ione koji će proteinima na bazolateralnoj membrani epitela prijeći u intersticijski prostor u zamjenu za Na^+ i Cl^- ione. Nakon toga Na-K pumpa i NaK2Cl kotransporter na apikalnoj membrani epitela prenose Na^+ i Cl^- ione u lumen mozgovnih klijetki i dovode do stvaranja osmotskog gradijenta koji će, uz facilitaciju akvaporinima 1, povući molekule vode u lumen ventrikula (16). Cijeli je proces sekrecije pod utjecajem adrenergičke, kolinergičke, peptidergične i

serotoninergičke inervacije te brojnih neuropeptida, faktora rasta, hormona i citokina (17). Začeci ove teorije nastali su prije više od 100 godina kada je Walter Dandy u svom poznatom eksperimentu blokiranjem interventrikularnog otvora psa izazvao nastanak hidrocefalusa, uz izostanak učinka pri uništenju koroidnog pleksusa (18). Međutim, suvremene spoznaje i eksperimenti, nemogućnost reprodukcije Dandyjeva pokusa i neuspješnost povijesne metode liječenja hidrocefalusa koroidnom pleksotomijom uvelike dovode u pitanje ovu hipotezu (19).

3.2. Nova hipoteza

Nove spoznaje o dinamici CSL-a navode cerebralne kapilare kao glavno mjesto produkcije i apsorpcije likvora. Ti procesi ovise o razlici osmotskih i hidrostatskih tlakova između krvi i cjeline koju čini intersticijska tekućina i cerebrospinalni likvor (20). CSL nastaje filtracijom vode iz krvi arterijskih kapilara, pod utjecajem visokog hidrostatskog tlaka, u intersticijsku tekućinu. Izlaskom vode i retencijom osmotski aktivnih tvari povećava se osmolarnost plazme što će, uz utjecaj nižeg hidrostatskog tlaka, uzrokovati reapsorpciju vode u venskim kapilarama i postkapilarnim venulama (21). Iz ovih tvrdnji proizlazi da se CSL može stvarati i apsorbirati bilo gdje unutar ventrikularnih i subarahnoidalnih prostora, što je pokusima i dokazano. Sato i suradnici 1994. godine eksperimentalno su dokazali ekstraventrikularnu formaciju CSL-a kod psa, dok su Bulat i suradnici, injiciranjem tricijem obilježene vode u lateralni ventrikul mačke, dokazali intraventrikularnu apsorpciju CSF-a (22,23).

Tablica 1. Razlika u sastavu koncentracije tvari između plazme i CSL-a (mEq/kg).

Prema: Davson H, Segal MB. Physiology of the CSF and Blood-Brain Barriers. Boca Raton, FL: CRC Press, 1996.

Tvar	Plazma	CSL	Omjer*
Na⁺	150.0	147.0	0.98
K⁺	4.63	2.86	0.62
Mg²⁺	1.61	2.23	1.39
Ca²⁺	4.70	2.28	0.49
Cl⁻	99.0	113.0	1.14
HCO₃⁻	26.8	23.3	0.87
aminokiseline	2.62	0.72	0.27
Proteini (mg/dl)	6987.2	39.2	0.0056
Glukoza (mg/dl)	96.2	59.7	0.62
Osmolalnost (mOsm/kg)	289.0	289.0	1.00
pH	7.397	7.300	-
pCO₂ (mmHg)	41.1	50.5	-

*Omjer = koncentracija tvari u CSL-u / koncentracija tvari u plazmi

4. KLASIFIKACIJA I ETIOLOGIJA HIDROCEFALUSA

Klasifikacija hidrocefalusa, kao i njegova definicija, uvelike se mijenjala kroz povijest ovisno o novim saznanjima i dijagnostičkim mogućnostima koje pruža moderna tehnologija. Međutim, ni dan danas ne postoji potpuni konsenzus znanstvene zajednice oko ovih pitanja (24). Dandy i Blackfan još su 1914. godine na temelju svojih istraživanja podijelili hidrocefalus na komunicirajući i nekomunicirajući tip (25). Ta temeljna podjela, ovisna o postojanju komunikacije između ventrikularnog i subarahnoidalnog prostora, održala se do danas. *Komunicirajući hidrocefalus* uzrokovan je poremećajem apsorpcije CSL-a uz održanu komunikaciju ventrikularnog i subarahnoidalnog prostora što se očituje panventrikularnom dilatacijom ventrikula. *Nekomunicirajući hidrocefalus* uzrokovan je blokadom protjecanja CSL-a od ventrikularnog prema subarahnoidalnom prostoru što dovodi do selektivnog proširenja ventrikula, ovisno o mjestu same opstrukcije. Osim ta dva temeljna oblika, postoji još nekoliko tipova hidrocefalusa koji su svakako vrijedni spomena. *Benigni vanjski hidrocefalus* označava proširenje subarahnoidalnog prostora bez proširenja ventrikula. Ovo stanje povezuje se sa zakašnjelom maturacijom arahnoidalnih resica, obično nastaje kod muške dojenčadi u prvih nekoliko mjeseci života i ne zahtjeva terapiju jer se povuče u roku od 1-2 godine. *Kompenzirani hidrocefalus* asimptomatsko je stanje kod kojeg su produkcija i apsorpcija CSL-a u ravnoteži stoga ne dolazi daljnje proširenje mozgovnih klijetki. *Normotenzivni hidrocefalus* kronični je oblik hidrocefalusa kod odraslih obilježen normalnim vrijednostima intrakranijalnog tlaka. Karakteristična, ali ne i patognomonična osobina normotenzivnog hidrocefalusa je

Hakimov trijas simptoma kojeg čine demencija, ataksija i inkontinencija. *Hidrocefalus ex vacuo* je oblik pseudohidrocefalusa koji nastaje uslijed cerebralne atrofije i ispunjenja nastalih šupljina cerebrospinalnim likvorom (26). Hidrocefalus nastaje kao rezultat brojnih patoloških procesa koji mogu djelovati intrauterino što će dovesti do razvoja kongenitalnog hidrocefalusa ili postnatalno što dovodi do razvoja stečenog hidrocefalusa. Najčešći uzroci kongenitalnog i stečenog hidrocefalusa detaljnije su opisani u daljnjem tekstu dok su neki od rjeđih: papilom koroidnog pleksusa (dovodi do povećane produkcije CSL-a), tumori stražnje lubanjske jame, kraniosinostoza i razne kongenitalne malformacije (encefalokela, ageneza korpus kalozuma, holoprozencefalija).

4.1. Posthemoragijski hidrocefalus

Posthemoragijski hidrocefalus (PHH – *post-hemorrhagic hydrocephalus*) nastaje zbog intraventrikularnog krvarenja (IVH – *intraventricular hemorrhage*) koje uzrokujući subependimalnu gliozu, meningealnu fibrozu i fibrozirajući arahnoiditis dovodi do posljedične smanjene resorpcije CSL-a. IVH je česta pojava kod nedonoščadi zbog nedovoljne involucije germinalnog matriksa (GM). GM je izrazito vaskularizirana struktura mozga koja se nalazi subependimalno uz stijenku lateralnih ventrikula, nužna je za ranu migraciju stanica mozga i obično involuira do 32. tjedna gestacije (27). Krvne žile koje opskrbljuju GM izrazito su osjetljive na fluktuacije krvi i povećan cerebralni venski pritisak, koji se često nađu kod nedonoščadi zbog sindroma respiratornog distresa, atelektaza ili hipertenzije. Krvarenje germinalnog matriksa (GMH – *germinal matriks hemorrhage*) zahvaća 50% prematurusa tjelesne težine <750g i 15-20% prematurusa tjelesne težine <1500g, stoga je jedan od najčešćih uzroka hidrocefalusa

u razvijenim zemljama (28). Papile i suradnici podijelili su IVH na četiri stupnja ovisno o težini krvarenja. 1. stupanj: krvarenje ograničeno na germinalni matriks. 2. stupanj: GMH + IVH bez proširenja ventrikula. 3. stupanj: GMH + IVH + proširenje ventrikula. 4. stupanj: GMH + IVH + intraparenhimalno krvarenje (29). Dok su prva 2 stupnja uglavnom benigna, 3. i 4. stupanj očituju se teškim komplikacijama poput PHH-a i oštećenja moždanog parenhima.

4.2. Stenoza cerebralnog akvedukta

Stenoza Silvijeve akvedukta jedan je od najčešćih uzroka hidrocefalusa. Procjenjuje se da je zaslužna za 6-66% hidrocefalusa kod djece te 5-40% kod odraslih (30). Uzrok stenoze može biti vanjska kompresija uzrokovana tumorom ili neka intrinzična patologija. Razvojne anomalije koje utječu na zatvaranje neuralne cijevi mogu uzrokovati kongenitalnu stenozu kao i poremećaji koji onemogućuju fuziju medijane fisure što se očituje razdvajanjem akvedukta u više manjih kanala. Infekcije, krvarenja i toksini mogu izazvati upalu koja će dovesti do proliferacije gljive i posljedične glioze akvedukta. Poseban tip stenoze nalazi se kod djece sa X-vezanim hidrocefalusom u kojem dolazi do mutacije L1CAM gena, a prezentira se hidrocefalusom, adukcijom palčeva, spastičnom paraparezom i intelektualnim poteškoćama (31).

4.3. Postinfektivni hidrocefalus

Postinfektivni hidrocefalus (PIH), koji nastaje kao posljedica intrauterine infekcije ili neonatalnog meningitisa, najčešći je uzrok dječjeg hidrocefalusa u nerazvijenim zemljama. Učestalost bolesnika sa PIH-om u ukupnom broju bolesnika sa hidrocefalusom razlikuje među pojedinim zemalja te iznosi od 30-40% u Južnoj Africi

do čak 60% u Ugandi (32). Mehanizam nastanka PIH-a svojstven je komunicirajućem i nekomunicirajućem hidrocefalusu jer infekcija negativno djeluje na apsorpciju CSL-a, ali i na sam protok iz ventrikularnog u subarahnoidalni prostor. Najčešći intrauterini uzročnici PIH-a su toksoplazmoza, citomegalovirus, mumps i sifilis dok kod neonatusa prevladavaju bakterijske infekcije (1). PIH se obično razvije 2-3 tjedna nakon samog neonatalnog meningitisa i zahvaća otprilike trećinu preživjelih bolesnika. Najčešći uzročnici neonatalnog meningitisa u razvijenim zemljama su streptokoki grupe B i gram-negativni enterobacili, koji čine gotovo 2/3 svih slučajeva. U nerazvijenim zemljama naučestaliji su gram-negativni enterobacili, nakon kojih slijede streptokoki grupe B, *Listeria monocytogenes* i *Mycobacterium tuberculosis*. Nakon trećeg mjeseca života i gubitka majčinih protutijela povećava se učestalost meningitisa uzrokovanim *H. influenzae* tipa B, meningokokom te pneumokokom (33).

4.4. Chiarijeve malformacije

Chiarijeve malformacije obuhvaćaju skupinu razvojnih anomalija u kojima dolazi do kaudalnog pomaka cerebelarnih tonzila i/ili vermisa kroz foramen magnum. Rezultat tog pomaka su blokada cirkulacije CSL-a u području Silvijevog akvedukta ili četvrte mozgovne klijetke i nastanak hidrocefalusa. Prevalencija Chiarijeve malformacije (CM) procjenjuje se između 0.1-0.5%, a dijeli se na 5 glavnih tipova uz nekoliko rjeđih subtipova (34). CM tipa 1 obilježena je hernijacijom cerebelarnih tonzila >5mm ispod foramen magna i često se javlja u kombinaciji sa siringomijelijom. Obično je asimptomatska do odrasle dobi uz pojavu hidrocefalusa kod 4-18% bolesnika. CM tipa 2, također znana kao Arnold-Chiarijeva malformacija, najčešći je tip CM-a. Obilježena je pomakom cereberalnih tonzila i donjeg vermisa, često u kombinaciji sa

mijelomeningokelom, i pojavom hidrocefalusa kod 70% bolesnika. CM tipa 3 jedan je od rjeđih oblika CM-a i obilježen je kaudalnim pomakom medule uz hernijaciju dijela cerebelluma u mijelomeningokelu te nastankom hidrocefalusa u 50% bolesnika. CM tipa 4 i 5 najrjeđi su i najteži oblici CM-a. CM tipa 4 obilježen je hipoplazijom ili aplazijom cerebelluma bez hernijacije, a CM tipa 5 aplazijom cerebelluma uz hernijaciju okcipitalnog režnja kroz foramen magnum (35).

4.5. Dandy-Walkerov kompleks

Klasična Dandy-Walkerova malformacija (DWM) je razvojna anomalija karakterizirana hipoplazijom ili agenezom vermisa uz cističnu dilataciju četvrtog ventrikula i razvoj retrocerebellarne ciste. Između ciste i četvrtog ventrikula postoji široka komunikacija koja uzrokuje nakupljanje CSL-a, proširenje stražnje lubanjske jame i pomak tentoriuma i transverzalnih sinusa mozga. Incidencija DWM-a je 1:25,000 – 1:30,000 djece i odgovorna je za ukupno 1-4% hidrocefalusa (36). Dandy-Walkerov kompleks (DWK) čine DWM i slične mu anomalije u kojima postoji opisana cista koja komunicira s četvrtim ventrikulom. To su DMW varijanta, mega cisterna magna i arahnoidana cista stražnje lubanjske jame (37). Hidrocefalus se javlja kod više od 80% bolesnika sa DWK-om, ali sam način na koji nastaje još nije u potpunosti poznat. Povezuje se s blokadom protoka CSL-a na razini apertura četvrtog ventrikula, arahnoiditisom, akveduktalnom stenozom i venskom hipertenzijom (36).

5. KLINIČKA SLIKA HIDROCEFALUSA

Klinička slika hidrocefalusa primarno je ovisna je o dobi bolesnika i brzini razvoja poremećaja, a ne samoj etiologiji bolesti. Najprepoznatljiviji znak hidrocefalusa kod djece mlađe od dvije godine je povećani opseg glave (OG) do kojeg dolazi zbog širenja otvorenih sutura lubanje. Povećanje OG-a klinički je relevantno ako iznosi više od 1.25 cm u jednom tjednu, ako je veće od prosjeka za dvije standardne devijacije ili ako je glava disproporcionalno velika u odnosu na tijelo neovisno o tome koliko iznosi sam OG (38). Najčešći simptomi koje prezentiraju bolesnici su povraćanje, povećana iritabilnost, anoreksija, umor i pospanost, ali mogu biti i asimptomatski, naročito kod postepenog razvoja hidrocefalusa (39). S obzirom na to da su ovi simptomi izrazito nespecifični potrebno je dobro obratiti pozornost na druge kliničke znakove hidrocefalusa osim samog povećanja OG-a. Oni uključuju: nepravilan oblik glave, izbočenje anteriorne fontanele, dilataciju superficijalnih vena glave, „znak zalazećeg sunca“ (rotacija očnih jabučica prema dolje uz kljenut vertikalnih očnih pokreta), papiloedem, paraliza nervusa abducensa, poremećaj mišićnog tonusa i dubokih tetivnih refleksa donjih udova, Macewenov znak (zvuk „puknutog lonca“ koji nastaje perkusijom glave na mjestu spajanja frontalne, temporalne i parijetalne kosti) te usporen rast i razvoj (40). Kod odraslih i starije djece s potpuno sraslim kostima lubanje, simptomi i znakovi akutnog hidrocefalusa istovjetni su onima povišenog ICP-a poput: glavobolje, povraćanja, poremećaja svijesti, nestabilnog hoda, papiloedema, kljenuti pogleda prema gore i paralize nervusa abducensa (10). Posebnu kliničku sliku nalazimo kod kroničnog normotenzivnog hidrocefalusa, koji je primarno bolest starije

populacije, a očituje se simptomima Hakimovog trijasa – ataksijom, inkontinencijom i demencijom (41).

6. DIJAGNOSTIKA HIDROCEFALUSA

Osim ranije spomenutih kliničkih simptoma i znakova, u dijagnostici hidrocefalusa koriste se još i laboratorijske pretrage te slikovne dijagnostičke metode koje uključuju ultrazvuk (UZV), kompjuteriziranu tomografiju (CT) i magnetsku rezonanciju (MR). Laboratorijske pretrage imaju ograničenu ulogu u dijagnostici i korisne su samo kod određenih tipova hidrocefalusa. Prisustvo krvi ili povišenih proteina u CSL-u upućuju na dijagnozu posthemoragijskog ili postinfektivnog hidrocefalusa dok je u slučaju sumnje na X-vezani hidrocefalus moguće provesti gensku analizu (26). UZV mozga je neinvazivna i pristupačna metoda za dijagnostiku hidrocefalusa koja se rabi u svrhu skrininga kod fetusa i dojenčadi. Ultrazvukom se dobro prikazuju veličina ventrikula, moždani parenhim i cerebralna vaskulatura te je dovoljno osjetljiva i specifična metoda za postavljanje dijagnoze hidrocefalusa. Međutim, UZV ne daje dovoljno podataka za preoperativnu procjenu hidrocefalusa i njegova upotreba ograničena je na djecu u prvim mjesecima života dok su fontanele lubanje još otvorene (42). CT mozga često se koristi u dijagnostici hidrocefalusa kao brza, pristupačna i pouzdana dijagnostička metoda. Znakovi koji upućuju na hidrocefalus su ventrikulomegalija uzrokovana nakupljanjem CSL-a te prisustvo hipodenzne periventrikularne zone zbog priležećeg intersticijskog edema. Unatoč već navedenim prednostima i mogućnošću korištenja uz

prisutnost metalnih tijela, CT je ipak manje precizan u određivanju etiologije i mehanizma nastanka hidrocefalusa od MR-a, a svakako se ne smije zanemariti ni utjecaj opetovanog zračenja na mozak što povećava rizik od onkoloških zbivanja u budućnosti (43). MR je metoda izbora u dijagnostici hidrocefalusa jer daje najviše podataka o anatomiji ventrikularnog prostora, protoku CSL-a i svim patomorfološkim promjenama koje dovode do nastanka hidrocefalusa (44). Osim klasičnih T1 i T2 snimaka, postoji i veći broj drugih protokola koji se rabi u dijagnostici ovisno o prirodi bolesti i dostupnosti navedenih metoda. T1 mjerena snimka koristi se primarno za prikaz anatomije mozgovnih klijetki te dijagnostike infekcije i moždanih tumora ukoliko se rabi u kombinaciji s kontrastom. T2 mjerena snimka i FLAIR (*fluid attenuated inversion recovery*) snimka bolje prikazuju protok CSL-a kroz Silvijev akvedukt i periventrikularni intersticijski edem. SWI (*susceptibility-weighted image*) i GRE (*gradient echo*) detektiraju preboljela hemoragijska zbivanja u ventrikulima i cisternama mozga. DWI (*diffusion-weighted image*) prikazuje zone moždanog tkiva pogođene ishemijom ili promjene uzrokovane infekcijom poput vaskulitisa. 3D CISS (*three-dimensional constructive interference in the steady state*), FIESTA (*fast imaging employing steady-state acquisition*) i TSE (*turbo spin echo*) neki su od novijih protokola koji u visokoj rezoluciji prikazuju anatomiju ventrikula i protok CSL-a (45). Osim uloge u samoj dijagnostici, MR ima i neizostavnu ulogu u postoperativnom praćenju bolesnika budući da je to jedina prihvatljiva metoda za prikaz protoka CSL-a nakon provedene endoskopske ventrikulostomije.

7. SUVREMENE MOGUĆNOSTI LIJEČENJA HIDROCEFALUSA KOD DJECE

Suvremeno liječenje hidrocefalusa bazirano je na neurokirurškim postupcima drenaže CSL-a iz prostora mozgovnih klijetki. Ovisno o tome događa li se drenaža u neku tjelesnu šupljinu ili van tijela, neurokirurške postupke dijelimo na one s vanjskom i unutarnjom drenažom. Postupci s vanjskom drenažom uključuju vanjsku ventrikularnu drenažu (EVD - *external ventricular drainage*) i ventrikularni rezervoar (VAD - *ventricular access device*) koji se koriste kao privremene mjere odvodnje CSL-a u slučajevima kad je postavljanje trajnog šanta kontraindicirano. U istu svrhu, kao privremena metoda, koristi se i ventrikulo-subgalealni šant (VGS - *ventriculosubgaleal shunt*) iako se CSL ne drenira van tijela već u proširen subgalealni prostor. U metode unutarnje trajne drenaže spadaju brojne vrste šantova koji se razlikuju po mjestu drenaže CSL-a. Najčešće se koristi ventrikuloperitonealni (VP) šant, a nakon njega ventrikuloatrijalni (VA) šant i ventrikulopleuralni (VPL) šant. Posebna metoda trajne drenaže je endoskopska treća ventrikulostomija (ETV – *endoscopic third ventriculostomy*) koja se ne bazira na ugradnji šanta već na stvaranju arteficialnog otvora između trećeg ventrikula i subarahnoidalnog prostora (26)

7.1. Privremene metode drenaže cerebrospinalnog likvora

7.1.1. Vanjska ventrikularna drenaža

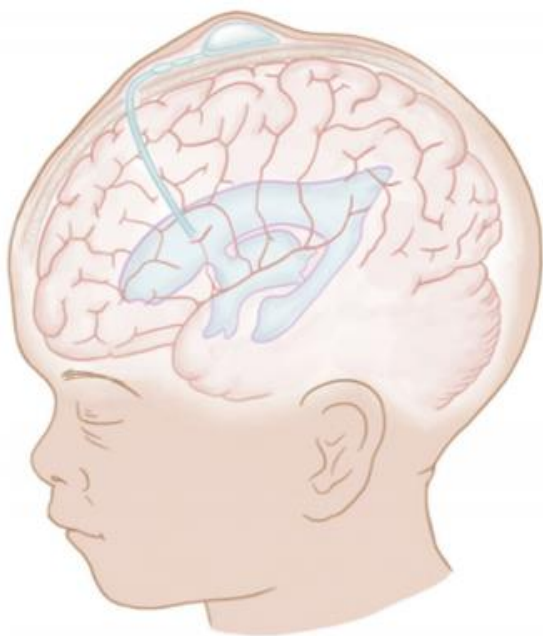
EVD se koristi za terapiju hidrocefalusa u situacijama kada nije moguće postaviti trajnu drenažu. Izvodi se postavljanjem katetera u frontalni ili okcipitalni rog lateralnog

ventrikula kroz trepanacijski otvor na mjestu Kocherove točke (kod prematurusa otprilike 1.5-2 cm lateralno od sagitalne medijane linije glave i 0.5-1cm anteriorno od koronalne suture) (46). Jedna od glavnih indikacija za EVD je akutni posthemoragijski hidrocefalus koji se najčešće javlja kod nedonoščadi. Kao što je već ranije navedeno, kod 50% prematurusa tjelesne težine <750g i 15-20% prematurusa tjelesne težine <1500g doći će do razvoja GMH-a i posljedično tome PHH-a (28). Prisustvo krvi i visoke koncentracije proteina u CSL-u ovih bolesnika povećava rizik za blokadu postavljenog šanta stoga se EVD koristi kao privremena terapijska metoda u svrhu smanjenja naglo rastućeg ICP-a i prevencije oštećenja moždanog tkiva. Važno je naglasiti da većina bolesnika (64-68%) u konačnici ipak zahtijeva ugradnju šanta što se obično radi nakon postizanja težine od 2 do 2,5 kg i dostizanja postkonceptijske dobi donošenog novorođenčeta (47,48). Ostale indikacije za uporabu EVD-a su prisustvo aktivne infekcije koja bi se mogla proširiti na šant, infekcija ili disfunkcija šanta koja zahtijeva njegovo uklanjanje, akutni hidrocefalus uzrokovan lezijom, a može se koristiti i u svrhu intratekalne primjene kemoterapije ili antibiotika. Najčešće komplikacije EVD-a su infekcije, začepljenje katetera, krvarenje na mjestu postavljanja katetera i malpozicija katetera (49). U svrhu smanjivanja izrazito visokih stopa infekcije nakon EVD-a koje se penju čak na 27%, danas se za drenažu koriste antibiotikom impregnirani kateteri (50).

7.1.2. Ventrikularni rezervoar

VAD se sastoji se od rezervoara postavljenog ispod skalpa i ventrikularnog katetera koji ga povezuje s lateralnom mozgovnom klijetkom. Njegova prednost leži u tome što

omogućuje perkutanu intermitentnu drenažu CSL-a aspiracijom iz rezervoara čime se smanjuje visoki rizik infekcije prisutan kod EVD-a i mogućnost mehaničke traume prisutan kod nekad često korištenih serijskih lumbalnih punkcija (51). VAD omogućuje drenažu CSL-a i smanjenje ICP-a po potrebi, obično dva puta na dan kod novorođenčadi težine od 2 do 2,5 kg, a ujedno i intratekalnu administraciju antibiotika (52). Kao i ostale metode privremene drenaže, VAD se najčešće koristi u svrhu terapije simptomatskog PHH-a dok se ne ostvare uvjeti za postavljanje trajnog šanta. Konverzacija iz VAD-a u trajni šant, nakon postizanja primjerenih uvjeta, potrebna u 75-88% bolesnika (48). Najčešće komplikacije VAD-a su infekcije (9.5% bolesnika), curenje CSL-a, nekroza kože i hiponatremija uslijed opetovanih drenaža CSL-a zbog čega je bitno pratiti razinu natrija i po potrebi ga nadoknaditi (53).



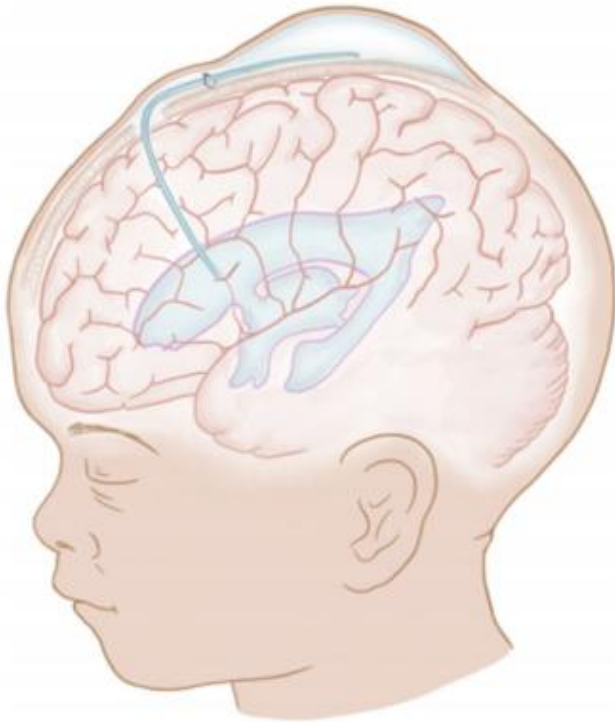
Slika 2. Ventrikularni rezervoar.

Prema: Sandoval PV, Rosales PH, Gabriela D, Hernández Q, Alejandra E, Naranjo C, et al. Intraventricular hemorrhage and posthemorrhagic hydrocephalus in preterm

infants: diagnosis , classification , and treatment options. Child's Nerv Syst. 2019;35(6):922 p.

7.1.3. Ventrikulo-subgalealni šant

Ventrikulo-subgalealni šant metoda je privremene i unutarnje odvodnje CSL-a koja se primarno koristi u terapiji PHH-a. Rjeđe indikacije za primjenu ove metode su hidrocefalus uzrokovan traumom ili tumorom te subduralno i subarahnoidalno krvarenje (54). VGS se izvodi povezivanjem lateralnog ventrikula sa subgalealnim rezervoarom putem katetera fiksiranog za duru. Subgalealni rezervoar artificijalno je stvorena šupljina nastala razdvajanjem vezivnih tračaka između pokosnice i epikranijske aponeuroze. Za razliku od EVD-a i VAD-a, VGS omogućuje kontinuiranu unutarnju odvodnju CSL-a bez potrebe za stalnim mehaničkim uklanjanjem CSL-a i bez gubitka tekućine i elektrolita (53). Najčešće komplikacije VGS-a su infekcije s učestalošću od 5,9%, a nakon njih intrakranijalno krvarenje i curenje CSL-a na mjestu insercije katetera. U svrhu prevencije infekcije preporučena je profilaksa cefazolinom 30 mg/kg prije same operacije uz 3 dana postoperativne primjene (55). Prosječno vrijeme održavanja subgalealnog rezervoara, nakon kojeg se pristupa ugradnji trajnog šanta, ovisno je o brojnim faktorima te u prosjeku iznosi od 32,2 do 56 dana (54).



Slika 3. Subgalealni šant.

Prema: Sandoval PV, Rosales PH, Gabriela D, Hernández Q, Alejandra E, Naranjo C, et al. Intraventricular hemorrhage and posthemorrhagic hydrocephalus in preterm infants : diagnosis , classification , and treatment options. *Child's Nerv Syst.* 2019;35(6):923 p.

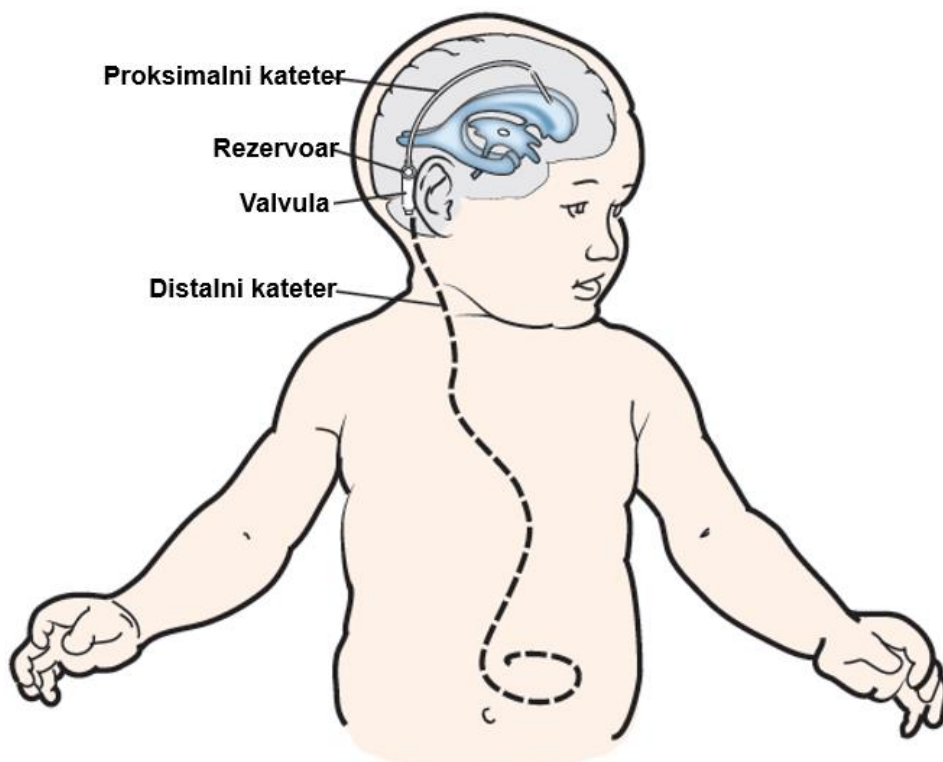
7.2. Trajne metode drenaže cerebrospinalnog likvora

7.2.1. Ventrikuloperitonealni šant

VP šant je najčešća vrsta šanta koja se danas koristi u liječenju hidrocefalusa. Sastoji se od četiri komponente: proksimalnog katetera u lateralnom ventrikulu, subkutanog rezervoara CSL-a, jednosmjerne valvule i distalnog subkutanog katetera koji završava u peritoneumu (56). VP kateteri koji se koriste danas načinjeni su od silikona zbog njegove fleksibilnosti, biokompatibilnosti i otpornosti na oštećenja, a često su i impregnirani antibiotikom kako bi se smanjio rizik od nastanka infekcije. Operacija se izvodi u općoj anesteziji uz antibiotsku profilaksu cefotaksimom (1). Proksimalni kateter

smješta se izravno u lateralni ventrikul, a samo mjesto insercije bira se nakon provedene slikovne dijagnostike. Ventrikulu se može pristupiti frontalno kroz trepanacijski otvor napravljen 2 do 3 centimetra lateralno od medijane linije lubanje u razini koronarne suture ili okcipitalno kroz otvor napravljen 3 do 4 centimetra lateralno od medijane linije lubanje u razini lamboidne suture. U svrhu preciznijeg postavljanja VP šanta u ventrikul koristi se neuronavigacija, posebice elektomagnetska koja ne zahtjeva rigidnu fiksaciju glave djeteta (57). Nakon izlaska iz lubanje kateter ulazi u subkutani rezervoar koji se nastavlja na valvulu. Rezervoar služi kao mjesto aspiracije CSL-a u svrhu laboratorijskih testiranja ili kontrole ICP-a (58). Postoji više vrsta valvula koje se mogu koristiti, a sve su konstruirane na način da propuštaju CSL isključivo jednosmjerno od proksimalno prema distalno. Klasične „differential-pressure“ valvule otvaraju se ovisno o točno definiranoj razlici tlaka proksimalno i distalno od valvule. „Anti-siphon“ valvule imaju ugrađen sustav koji sprječava pretjerani gubitak CSL-a što je česta nuspojava valvula ovisnih o tlaku. „Flow-control“ valvule omogućuju konstantan protok CSL-a koji se mijenja ovisno o promjeni tlaka što predstavlja prirodniju alternativu klasičnim valvulama. Suvremene programibilne valvule imaju mogućnost prilagodbe pomoću specijaliziranih alata i magnetskog polja. To nam omogućuje mijenjanje razina tlaka pod kojim se otvaraju bez potrebe za ponovnom operacijom i postavljenjem nove valvule (59). Distalno od valvule nastavlja se subkutani kateter koji preko prednje regije vrata i toraksa dolazi do abdomena i kroz otvor, napravljen laparoskopski ili pomoću troakara, ulazi u peritonealnu šupljinu. Komplikacije ugradnje VP šanta su opstrukcija protoka CSL-a, pretjerana drenaža CSL-a, infekcija i mehanička ozljeda lokalnih struktura prilikom samog postavljanja. Opstrukcija je najčešća komplikacija VP šanta. Mogu je uzrokovati krv, pretjerano

nakupljanje proteina u CSL-u, stanični debris, pomicanje ili oštećenje katetera te formiranje biofilma. Kako bi se izbjegla opstrukcija u slučaju postojanja rizičnih faktora, koriste se ranije navedene privremene metode drenaže (46). *Slit ventricle syndrome* (sindrom pretjerane drenaže) nastaje uslijed pretjeranog gubitka CSL-a iz ventrikularnog prostora što dovodi do smanjenja veličine ventrikula ili čak njihova kolapsa. Posljedično tome, mozak i moždane ovojnice udaljavaju se od unutarnje površine lubanje što može uzrokovati pucanje meningealnih krvnih žila i nastanak subduralnog hematoma. Tipična klinička slika kod djece i mlađih odraslih osoba je jaka intermitentna glavobolja koja se smiruje u ležećem položaju (60). U svrhu sprječavanja sindroma pretjerane drenaže danas se rabe posebne VP valvule poput antisifonskih i programibilnih valvula. Infekcija VP šanta obično se očituje već u prvom mjesecu nakon postavljanja kao rezultat intraoperativne ili postoperativne kontaminacije rane bakterijskom florom kože. Rjeđi uzroci infekcije, koji se očituju kasnije, su hematogene prirode ili nastaju širenjem iz peritoneuma. Klinička slika infekcije varira, ovisno o svojstvima uzročnika i imunosnom statusu domaćina, od potpuno asimptomatske do simptoma meningitisa ili opstrukcije protoka CSL-a ukoliko dođe do stvaranja biofilma (56). Oštećenje lokalnih struktura prilikom ugradnje VP šanta očituje se kao intraparenhimalno ili intraventrikularno krvarenje, oštećenje kože na mjestu prolaska katetera ili intraabdominalne komplikacije poput crijevne opstrukcije, ingvinalne hernije i hidrocele (61). Zbog svih navedenih komplikacija, kod 14% pedijatrijskih bolesnika dolazi do zatajenja šanta u prvih mjesec dana nakon ugradnje, a nakon godine dana ta brojka raste na 40 do 50% (62).



Slika 4. Dijelovi ventrikuloperitonealnog šanta. Preuzeto (i prilagođeno) sa: <https://www.mskcc.org/cancer-care/patient-education/pediatric-ventriculoperitoneal-shunt-surgery> (Datum pristupa: 23.6.2020.)

7.2.2. Ventrikuloatrijalni šant

VA šant se zbog svojih brojnih nedostataka koristi isključivo u slučaju postojanja kontraindikacije za ugradnju VP šanta. To uključuje sva stanja koja onemogućuju peritonealnu resorpciju CSL-a ili povećavaju rizik od infekcije šanta poput abdominalnih operacija, nekrotizirajućeg enterokolitisa, peritonitisa ili intestinalne stome (63). Postavljanje proksimalnog katetera VA šanta odgovara onom postavljenom u VP šantu, dok se distalni kateter umjesto prema peritoneumu usmjerava kroz desnu unutarnju jugularnu venu (IJV – *internal jugular vein*) do atrijske šupljine.

Insercija distalnog katetera u prošlosti se izvodila uz otvorenu disekciju vrata dok danas prevladava manje invazivna perkutana metoda. Procedura započinje ultrazvučnim lociranjem IJV nakon čega se radi transverzalni rez iznad klavikule i pomoću igle punktira IJV. Uz pomoć žice vodilice i fluoroskopije kateter se dovodi do srca i postavlja u inferiornu venu cavu ili desni atrij (64). Komplikacije ugradnje VA šanta su mnogobrojne i mogu se podijeliti na one nespecifične i specifične. Nespecifične komplikacije poput opstrukcije šanta i pretjerane drenaže svojstvene su svim šantovima. Specifične komplikacije svojstvene su AV šantu i zbog svoje učestalosti i ozbiljnosti degradiraju ulogu VA šanta u suvremenoj terapiji hidrocefalusa. Najčešća komplikacija je pomicanje distalnog katetera iz desnog atrija uslijed rasta djeteta što zahtjeva reviziju šanta, a može se potpuno izbjeći primjenom VP šanta s dužim distalnim kateterom. Ostale specifične komplikacije uključuju infekcije poput endokarditisa, nefritisa i sepe te kardiopulmonalne komplikacije poput plućne embolije, venske tromboze i aritmija (65).

7.2.3. Ventrikulopleuralni šant

VPL šant koristi se u rijetkim slučajevima kada postojeća bolesnikova stanja onemogućuju drenažu CSL-a u peritonealnu šupljinu ili atrij (66). Razlog tome je ograničena apsorpcijska mogućnost pleure, posebice kod novorođenčadi koja koja imaju malu pleuralnu površinu, što povećava rizik od teških komplikacija VPL šanta poput masivnog pleuralnog izljeva. Proces ugradnje proksimalnog katetera ne razlikuje od onog u VP šantu, dok se u postavljanju distalnog rabe minimalno invazivna metoda, torakotomija i torakoskopija. Minimalno invazivna metoda, u kojoj se pomoću troakara

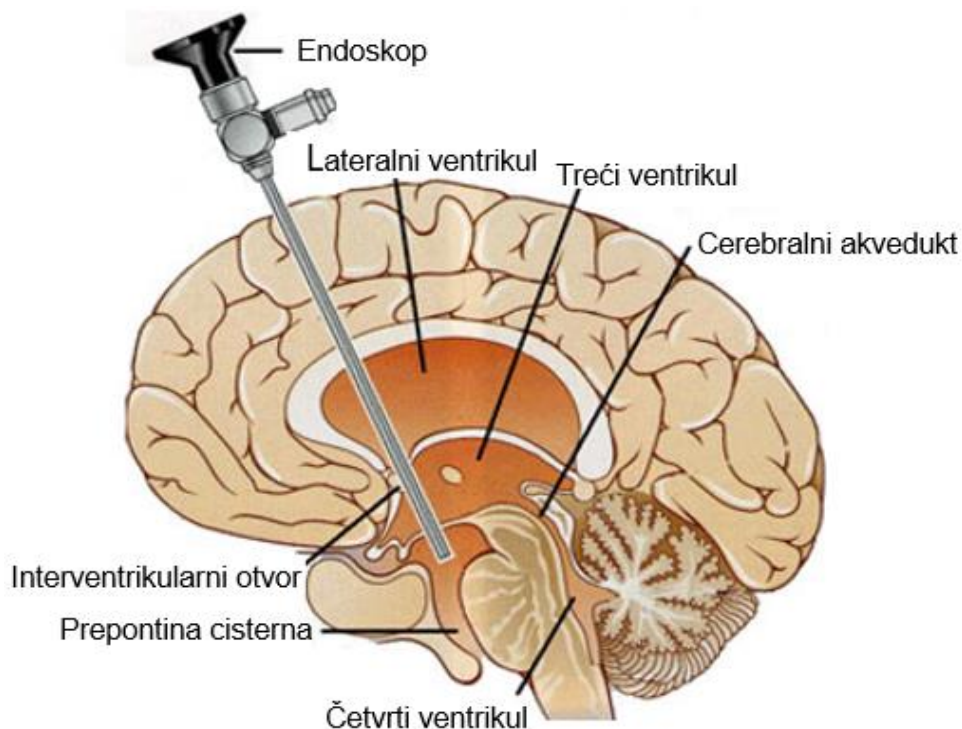
punktira pleuralna šupljina, danas je najprimjerenija zbog svoje jednostavnosti i rijetkih komplikacija. Procedura započinje malom incizijom u središnjoj aksilarnoj liniji između 3. i 4. interkostalnog prostora nakon čega se troakar smješta na gornji dio donjeg rebra (kako bi se izbjegla trauma interkostalnih vaskularnih i živčanih struktura) i probijajući interkostalnu muskulaturu umeće u pleuralni prostor. Na taj način stvara se kanal kroz koji će se provući distalni subkutani kateter i omogućiti drenažu CSL-a u pleuralnu šupljinu (67). Pleuralni izljev jedna je od češćih komplikacija VPL šanta. Kod starije djece i odraslih uglavnom je benigne prirode i može se umanjiti uporabom antisifonskih valvula (68). Međutim, kod manje djece, a posebice novorođenčadi, postoji povećan rizik od razvoja masivnog pleuralnog izljeva i posljedično tome teške respiratorne insuficijencije. Ostale komplikacije VPL šanta uključuju pneumotoraks, infekcije, opstrukciju šanta i pretjeranu drenažu CSL-a (69).

7.2.4. Endoskopska treća ventrikulostomija

ETV je metoda trajne drenaže CSL-a koja se primarno koristi u svrhu liječenja opstruktivnog hidrocefalusa. Za razliku od svih dosad nabrojanih metoda šantiranja koje se zasnivaju na drenaži CSL-a u neku vankranijalnu tjelesnu šupljinu, ETV-om se stvara komunikacija trećeg ventrikula sa subarahnoidalnim prostorom i na taj način potpomaže prirodna resorpcija CSL-a (70). Operacija započinje stvaranjem otvora na frontalnom dijelu lubanje ili u slučaju novorođenčeta incizijom anteriorne fontanele kroz koju se neuroendoskopom ulazi u lateralni ventrikul. Kroz interventrikularni otvor endoskop se usmjerava prema trećoj mozgovnoj komori čije se dno fenestrira između infundibuluma hipofize i mamilarnih tijela. Fenestracija se vrši pomoću elektrode nakon koje slijedi dilatacija balonskim kateterom i provlačenje neuroendoskopa kroz nastali

otvor kako bi se uklonile bilo kakve zaostale membrane. Rezultat ove procedure je kreacija fistule između treće mozgovne klijetke i prepontine cisterne koja će omogućiti nesmetan protok i apsorpciju CSL-a u subarahnoidalnom prostoru (71). Najčešća indikacija ETV-a je nekomunicirajući hidrocefalus uzrokovan stenozom Silvijevog akvedukta koji je odgovoran za 6-66% hidrocefalusa kod djece te 5-40% kod odraslih (30). ETV se danas smatra primarnim terapijskim izborom za liječenje ovog stanja sa stopom uspjehnosti od preko 60% u svim dobnim skupinama. Međutim, bitno je napomenuti da je uspjehnost najmanja kod dojenčadi <6mj života kod kojih je primijećena smanjena apsorpcijska moć arahnoidalnih resica i češće formiranje arahnoidalnih membrana koje blokiraju protok CSL-a (72). Tumorske lezije stražnje moždane jame koje blokiraju protok CSL-a na razini četvrtog ventrikula također su moguća indikacija za ETV, naravno ukoliko ekstrakcija samog tumora iz nekog razloga nije opcija. Isto vrijedi i za kongenitalne malformacije koje uzrokuju opstruktivni hidrocefalus poput Dandy-Walkerovog kompleksa, Chiarijeve malformacije, encefalokele i kraniosinostoze. ETV se može primjenjivati i u terapiji PIH-a i PHH-a iako njegova uspjehnost uvelike ovisi o dobi djeteta, ali i samom mehanizmu nastanka hidrocefalusa. Pošto kod ovih bolesnika može istovremeno doći do smanjenja apsorpcije CSL-a i blokade njegova protoka u subarahnoidalni prostor, bitno je temeljem slikovnih dijagnostičkih metoda napraviti dobru selekciju pacijenata kako bi maksimizirali vjerojatnost uspjeha terapije (73). U novije vrijeme ETV se često izvodi u kombinaciji sa kauterizacijom cerebralnog pleksusa čime se postiže sinergistički učinak u terapiji hidrocefalusa. Ova je procedura posebno popularna u zemljama u razvoju gdje postoji veliko opterećenje PIH-om uz ograničene mogućnosti postoperativnog praćenja pacijenata i ponovnog postavljanja šanta ukoliko dođe do

njegova zatajenja. Meta-analiza provedena na 543 djece iz razvijenih i nerazvijenih zemalja jasno pokazuje veću uspješnost ETV sa kauterizacijom (67%) naspram samog ETV-a (55%) (74). Najčešća operativna komplikacija ETV-a je krvarenje s incidencijom do 8,5 %. Većina krvarenja uzrokovana je rupturom malih kortikalnih, ependimalnih ili parenhimalnih krvnih žila pri ulasku endoskopa u lateralni ventrikul te se lako zaustave kompresijom. Međutim, pri prolasku endoskopa u treći ventrikul moguće je oštećenje važnijih vena poput talamostrijatne vene (1-4% slučajeva) i posljedičnog venskog infarkta bazalnih ganglija, a pri fenestraciji dna trećeg ventrikula ruptura bazilarne arterije (0,2% slučajeva) što je ujedno i najteža komplikacija ovog zahvata. Ostale intraoperativne i postoperativne komplikacije uključuju: mehanička oštećenja lokalnih struktura endoskopom (nervusa okulomotoriusa, forniksa, talamusa, mezencefalona), curenje CSL-a iz mjesta insercije, infekcije, subduralni i epiduralni hematomi te subduralni higrom (75). Uspoređujući efikasnost i sigurnost ETV-a i VP-a u liječenju nekomunicirajućeg hidrocefalusa, meta-analiza Jianga i suradnika upućuje na to da između ove dvije metode nema velike razlike u efikasnosti, incidenciji hemoragije i mortalitetu. Međutim, kod ETV-a je zabilježena niža incidencija infekcija i reoperacija te kraći hospitalni boravak (76).



Slika 5. Endoskopska treća ventrikulostomija.

Preuzeto (i prilagođeno) sa: <https://www.thebrainandspine.com/ventriculostomy>
(Datum pristupa: 23.6.2020.)

8. ZAKLJUČAK

Unatoč svom napretku medicine i saznanja o etiologiji i patofiziologiji hidrocefalusa, on i dalje ostaje čest neurokirurški problem pedijatrijske populacije, posebice u slabije razvijenim dijelovima svijeta. Uzimajući u obzir svu kompleksnost nastanka hidrocefalusa, lako je zaključiti da ne postoji univerzalna terapijska metoda primjenjiva na sve bolesnike. Ventrikuloperitonealni šant donedavno se smatrao metodom prvog izbora za liječenja svih oblika dječjeg hidrocefalusa unatoč čestim komplikacijama i potrebom za revizijom šanta. Danas je njegova uloga, barem što se nekomunicirajućeg

hidrocefalusa tiče, potisnuta primjenom endoskopske treće ventrikulostomije zbog manje incidencije komplikacija i potrebe za reoperacijom. Daljnjim napretkom tehnologije za očekivati je razvoj novih efikasnijih metoda liječenja, posebice u polju fetalne kirurgije čime će se smanjiti potreba za šantiranjem i svim rizicima koje ono nosi.

ZAHVALE

Na kraju ovog diplomskog rada želim se ukratko zahvaliti svima koji su mi omogućili pisanje istoga i u konačnici uspješan završetak fakultetskog obrazovanja. Najviše se zahvaljujem svojoj obitelji na njihovoj konstantnoj i bezuvjetnoj podršci kroz cijelo moje školovanje. Veliko hvala i svim mojim prijateljima i kolegama koji su svojim prisustvom i ponekom riječi ohrabrenja obogatili sve lijepe trenutke i olakšali sve one teške. Naposljetku, veliko hvala i mom mentoru doc. Goranu Mraku na uloženom vremenu i savjetima koje mi je dao.

LITERATURA

1. Yousaf J, Parlato SR. Hydrocephalus. U: Losty PD, Flake AW, Rintala RJ, Hutson JM, Lwai N, ur. Rickham's Neonatal Surgery. London: Springer-Verlag London; 2018. str. 931–56.
2. Dewan MC, Rattani A, Mekary R, Glancz LJ, Yunusa I, Baticulon RE, i sur. Global hydrocephalus epidemiology and incidence: Systematic review and meta-analysis. J Neurosurg. 2019.;130(4):1065–79.
3. Warf BC. Pediatric hydrocephalus in east Africa: Prevalence, causes, treatments, and strategies for the future. World Neurosurg. 2010.;73(4):296–300.
4. Lifshutz JI, Johnson WD. History of hydrocephalus and its treatments. Neurosurg Focus. 2001.;11(2):1–5.
5. Drake RL, Vogl AW, Mitchell AW. Gray's Anatomy for Students, 4. izd. Philadelphia: Elsevier Inc.; 2019. e11–14 str.
6. Stratchko L, Filatova I, Agarwal A, Kanekar S. The Ventricular System of the Brain : Anatomy and Normal Variations. Semin Ultrasound, CT, MRI. 2016.;37(2):72–83.
7. de Melo Mussi AC, da Luz de Oliveira EP. Ventricular Anatomy. U: Chaichana K, Quinones-Hinojosa A, ur. Comprehensive Overview of Modern Surgical Approaches to Intrinsic Brain Tumors. 1. izd. Cambridge, Massachusetts: Academic Press; 2019. str. 107–18.
8. Crossman AR, Neary D. Neuroanatomy an Illustrated Colour Text. 4. izd. Philadelphia: Elsevier; 2010. 53–58 str.
9. Krmpotić-Nemanić J, Marušić A. Anatomija čovjeka. 2. izd. Zagreb: Medicinska naklada; 2007. 434 str.
10. Manji H, Connolly S, Kitchen N, Lambert C, Mehta A. Hydrocephalus. Oxford Handbook of Neurology. 2. izd. New York: Oxford University Press; 2014. str. 470–2.

11. Rochette A, Malenfant Rancourt MP, Sola C, Prodhomme O, Saguintaah M, Schaub R, i sur. Cerebrospinal fluid volume in neonates undergoing spinal anaesthesia: A descriptive magnetic resonance imaging study. *Br J Anaesth.* 2016.;117(2):214–9.
12. Wilson MH. Monro-Kellie 2.0: The Dynamic Vascular and Venous Pathophysiological Components of Intracranial Pressure. *J Cereb Blood Flow Metab.* 2016.;36(8):1338–50.
13. Weisinger RS, Considine P, Denton DA, Leksell L, McKinley MJ, Mouw DR, i sur. Role of Sodium Concentration of the Cerebrospinal Fluid in the Salt Appetite of Sheep. *Am J Physiol - Regul Integr Comp Physiol.* 1982.;242(1):R51–63.
14. Irani DN. *Cerebrospinal Fluid in Clinical Practice.* 1. izd. Philadelphia: Saunders Elsevier; 2009. 11–12 str.
15. Sakka L, Coll G, Chazal J. Anatomy and physiology of cerebrospinal fluid. *Eur Ann Otorhinolaryngol Head Neck Dis [Internet].* 2011.;128(6):309–16.
16. Latterra J, Keep R, Betz L. *Blood - Cerebrospinal Fluid Barrier. Basic Neurochemistry: Molecular, Cellular and Medical Aspects.* 6. izd. Philadelphia: Lippincott - Raven; 1999.
17. Chodobski A, Szmydynger-Chodobska J. Choroid plexus: Target for polypeptides and site of their synthesis. *Microsc Res Tech.* 2001.;52(1):65–82.
18. Dandy WE. Experimental Hydrocephalus. *Ann Surg.* 1919.;70(2):129–42.
19. Milhorat TH. Choroid Plexus and Cerebrospinal Fluid Production. *Science.* 1969.;166(3912):1514–6.
20. Bulat M, Klarica M. Fluid filtration and reabsorption across microvascular walls: control by oncotic or osmotic pressure? *Croat Med J.* 2014.;55(4):291–8.
21. Orešković D, Klarica M. The formation of cerebrospinal fluid: Nearly a hundred years of interpretations and misinterpretations. *Brain Res Rev.* 2010.;64(2):241–62.
22. Sato O, Asai T, Amano Y, Tsugane R, Yagi M. Extraventricular origin of the

- cerebrospinal fluid: formation rate quantitatively measured in the spinal subarachnoid space of dogs. *J Neurosurg.* 1972.;36(3):276–82.
23. Bulat M, Lupret V, Orešković D, Klarica M. Transventricular and transpial absorption of cerebrospinal fluid into cerebral microvessels. *Coll Antropol.* 2008.;32(1):43–50.
 24. Rekate HL. The definition and classification of hydrocephalus: A personal recommendation to stimulate debate. *Cerebrospinal Fluid Res.* 2008.;5(2):1–7.
 25. Dandy W, Kenneth B. Internal Hydrocephalus an experimental, clinical and pathological study. *Am J Dis Child.* 1914.;VIII(6):406–82.
 26. Di Rocco F, Garnett M, Roujeau T, Puget S, Renier D, Zerah M, i sur. Hydrocephalus. U: Lumenta CB, Di Rocco C, Haase J, Mooij JJA, ur. *Neurosurgery.* Berlin: Springer; 2010. str. 539–43.
 27. Cohen-Inbar O. Hydrocephalus. *Textbook of Focused Neurosurgery.* 1. izd. New Delhi: Jaypee Brothers Medical Publishers; 2017. str. 136–47.
 28. Plessis AJ. The Role of Systemic Hemodynamic Disturbances in Prematurity-Related Brain Injury. *J Child Neurol.* 2009.;24(9):1127–40.
 29. Papile L-A, Burstein J, Burstein R, Koffler H. Incidence and evolution of subependymal and intraventricular hemorrhage : A study of infants with birth weights less than 1,500 gm. *J Pediatr.* 1978.;92(4):529–34.
 30. Robertson IJA, Leggate JRS, Miller JD, Steers AJW. Aqueduct stenosis-presentation and prognosis. *Br J Neurosurg.* 1990.;4(2):101–6.
 31. Cinalli G, Spennato P, Nastro A, Aliberti F, Trischitta V, Ruggiero C, i sur. Hydrocephalus in aqueductal stenosis. *Child's Nerv Syst.* 2011.;27(10):1621–42.
 32. Chatterjee S, Chatterjee U. Overview of post-infective hydrocephalus. *Child's Nerv Syst.* 2011.;27(10):1693–8.
 33. Sáez-Llorens X, McCracken GH. Bacterial meningitis in children. *Lancet.* 2003.;361(9375):2139–48.

34. Singh R, Arora R, Kumar R. Clinical notes on chiari malformation. *J Craniofac Surg.* 2018.;29(4):e417–21.
35. Mancarella C, Delfini R, Alessandro L. Chiari Malformations. *Acta Neurochir Suppl.* 2019.;125:89–95.
36. Spennato P, Mirone G, Nastro A, Buonocore MC, Ruggiero C, Trischitta V, i sur. Hydrocephalus in Dandy-Walker malformation. *Child's Nerv Syst.* 2011.;27(10):1665–81.
37. Jurcă MC, Kozma K, Petcheși CD, Bembea M, Pop OL, Muțiu G, i sur. Anatomic variants in dandy–walker complex. *Rom J Morphol Embryol.* 2017.;58(3):1051–5.
38. Babson SG, Benda IB. Growth graphs for the clinical assessment of infants of varying gestational age. *J Pediatr.* 1976.;89(5):814–20.
39. Kirkpatrick M, Engleman H, Minns RA. Symptoms and Signs of progressive Hydrocephalus. *Arch Dis Child.* 1989.;64(1):124–8.
40. Rizvi R, Anjum Q. Hydrocephalus in children. *J Pakistan Med Assoc.* 2005.;55(11):502–7.
41. Gavrilov G V., Gaydar B V., Svistov D V., Korovin AE, Samarcev IN, Churilov LP, i sur. Idiopathic Normal Pressure Hydrocephalus (Hakim-Adams Syndrome): Clinical Symptoms, Diagnosis and Treatment. *Psychiatr Danub.* 2019.;31(Suppl 5):S737–44.
42. Raybaud C. Neuroimaging in Pediatric Hydrocephalus. U: Di Rocco C, Pang D, Rutka J, ur. *Textbook of Pediatric Neurosurgery.* 1. izd. New York: Springer International Publishing; 2018. str. 10–2.
43. Krishnan P, Raybaud C, Palasamudram S, Shroff M. Neuroimaging in Pediatric Hydrocephalus. *Indian J Pediatr.* 2019.;86(10):952–60.
44. Dinçer A, Özek MM. Radiologic evaluation of pediatric hydrocephalus. *Child's Nerv Syst.* 2011.;27(10):1543–62.
45. Campos LG, Menegatti R, Vedolin LM. Hydrocephalus in Children. U: Nunes RH, Abello AL, Castillo M, ur. *Critical Findings in Neuroradiology.* 1. izd. New

York: Springer International Publishing; 2016. str. 255–63.

46. Kuo M-F. Surgical management of intraventricular hemorrhage and posthemorrhagic hydrocephalus in premature infants. *Biomed J* [Internet]. 2020.; Dostupno na: <https://doi.org/10.1016/j.bj.2020.03.006>
47. Kirollos RW, Helmy A, Thomson S, Hutchinson PJA. *Oxford Textbook of Neurological Surgery*. 1. izd. New York: Oxford University Press; 2019. 1023–1036 str.
48. Rizvi SAA, Wood M. Ventriculosubgaleal Shunting for Post-Haemorrhagic Hydrocephalus in Premature Neonates. *Pediatr Neurosurg*. 2011.;46(5):335–9.
49. Ngo QN, Ranger A, Singh RN, Kornecki A, Seabrook JA, Fraser DD. External ventricular drains in pediatric patients. *Pediatr Crit Care Med*. 2009.;10(3):346–51.
50. Edwards NC, Engelhart L, Casamento EMH, Mcgirt MJ. Cost-consequence analysis of antibiotic-impregnated shunts and external ventricular drains in hydrocephalus. *J Neurosurg*. 2015.;122(1):139–47.
51. Zaben M, Finnigan A, Bhatti MI, Leach P. The initial neurosurgical interventions for the treatment of posthaemorrhagic hydrocephalus in preterm infants : A focused review. *Br J Neurosurg*. 2016.;30(1):7–10.
52. Lam HP, Heilman CB. Ventricular access device versus ventriculosubgaleal shunt in post hemorrhagic hydrocephalus associated with prematurity. *J Matern - Fetal Neonatal Med*. 2009.;22(11):1097–101.
53. Sandoval PV, Rosales PH, Gabriela D, Hernández Q, Alejandra E, Naranjo C, i sur. Intraventricular hemorrhage and posthemorrhagic hydrocephalus in preterm infants : diagnosis , classification , and treatment options. *Child’s Nerv Syst*. 2019.;35(6):917–27.
54. Eid S, Iwanaga J, Oskouian RJ, Loukas M, Oakes WJ, Tubbs RS. Ventriculosubgaleal shunting — a comprehensive review and over two-decade surgical experience. *Child’s Nerv Syst*. 2018.;34(9):1639–42.
55. Frassanito P, Peraio S, Massimi L. How to Perform a Ventriculo-Subgaleal

- CSF Shunt. U: Di Rocco C, Pang D, Rutka J, ur. Textbook of Pediatric Neurosurgery. 1. izd. New York: Springer International Publishing; 2018. str. 1–9.
56. Mckinnon C, Dalton AK. Ventriculoperitoneal shunts. *Br J Hosp Med*. 2018.;79(9):C130–3.
 57. Clark S, Sangra M, Hayhurst C, Kandasamy J, Jenkinson M, Lee M, i sur. The use of noninvasive electromagnetic neuronavigation for slit ventricle syndrome and complex hydrocephalus in a pediatric population. *J Neurosurg Pediatr*. 2008.;2(6):430–4.
 58. Jorgensen J, Williams C, Sarang-Seminski A. Hydrocephalus and Ventriculoperitoneal Shunts : Modes of Failure and Opportunities for Improvement. *Biomed Eng (NY)*. 2016.;44(1–2):91–7.
 59. Pople IK. Hydrocephalus and shunts: what the neurologist should know. *J Neurol Neurosurg Psychiatry*. 2002.;73(Suppl 1):i17–22.
 60. Vacca VM. Ventriculoperitoneal shunts: What nurses need to know. *Nursing (Lond)*. 2018.;48(12):20–6.
 61. Coley BD, Kosnik EJ. Abdominal Complications of Ventriculoperitoneal Shunts in Children. *Semin Ultrasound, CT, MRI*. 2006.;27(2):152–60.
 62. Wu Y, Green NL, Wrensch MR, Zhao S, Gupta N. Ventriculoperitoneal Shunt Complications in California: 1990 to 2000. *Neurosurgery*. 2007.;61(3):557–63.
 63. Frassanito P, Bianchi F, Tamburrini G. How to Perform a Ventriculo-Atrial CSF Shunt. U: Di Rocco C, Pang D, Rutka J, ur. Textbook of Pediatric Neurosurgery. 1. izd. New York: Springer International Publishing; 2018. str. 1–9.
 64. Clark DJ, Chakraborty A, Roebuck DJ, Thompson DNP. Ultrasound guided placement of the distal catheter in paediatric ventriculoatrial shunts - an appraisal of efficacy and complications. *Child's Nerv Syst*. 2016.;32(7):1219–25.
 65. Hung AL, Vivas-Buitrago T, Adam A, Lu J, Robison J, Elder BD, i sur.

- Ventriculoatrial versus ventriculoperitoneal shunt complications in idiopathic normal pressure hydrocephalus. *Clin Neurol Neurosurg.* 2017.;157:1–6.
66. Matsushita S. How to Perform a Ventriculopleural Shunt. U: Di Rocco C, Pang D, Rutka J, ur. *Textbook of Pediatric Neurosurgery.* 1. izd. New York: Springer International Publishing; 2018. str. 1–8.
 67. Richardson MD, Handler MH. Minimally invasive technique for insertion of ventriculopleural shunt catheters. *J Neurosurg Pediatr.* 2013.;12(5):501–4.
 68. Martinez-Lage JF, Torres J, Sanchez-del-Rincón I, Campillo H, Bueno F, Zambudio G, i sur. Ventriculopleural shunting with new technology valves. *Child's Nerv Syst.* 2000.;16(12):867–71.
 69. Venes JL, Shaw RK. Ventriculopleural Shunting in the Management of Hydrocephalus. *Childs Brain.* 1979.;5(1):45–50.
 70. Feng Z, Li Q, Gu J, Shen W. Update on Endoscopic Third Ventriculostomy in Children. *Pediatr Neurosurg.* 2018.;53(6):367–70.
 71. Javadpour M, Mallucci C, Brodbelt A, Golash A, May P. The Impact of Endoscopic Third Ventriculostomy on the Management of Newly Diagnosed Hydrocephalus in Infants. *Pediatr Neurosurg.* 2001.;35(3):131–5.
 72. Spennato P, Tazi S, Bekaert O, Cinalli G, Decq P. Endoscopic Third Ventriculostomy for Idiopathic Aqueductal Stenosis. *World Neurosurg.* 2013.;79(25):S21.e13-S21.e20.
 73. Mugamba J, Stagno V. Indication for Endoscopic Third Ventriculostomy. *World Neurosurg.* 2013.;79(25):S20.e19-S20.e23.
 74. Dewan MC, Naftel RP. The Global Rise of Endoscopic Third Ventriculostomy with Choroid Plexus Cauterization in Pediatric Hydrocephalus. *Pediatr Neurosurg.* 2016.;52(6):401–8.
 75. Tamburrini G. Endoscopic Treatment of Hydrocephalus Through Endoscopic Third Ventriculostomy. U: Di Rocco C, Pang D, Rutka J, ur. *Textbook of Pediatric Neurosurgery.* 1. izd. New York: Springer International Publishing; 2018. str. 1–34.

76. Jiang L, Gao G, Zhou Y. Endoscopic third ventriculostomy and ventriculoperitoneal shunt for patients with noncommunicating hydrocephalus: A PRISMA - compliant meta-analysis. *Med.* 2018.;97(42):1–9.

ŽIVOTOPIS

Dorian Karuc rođen je 6.7.1995. godine u Zadru gdje je završio OŠ Krune Krstića te matematički smjer Gimnazije Jurja Barakovića. Za vrijeme školovanja sudjelovao je na natjecanjima iz matematike, biologije i geografije. Akademske godine 2014./2015. upisao je Medicinski fakultet Sveučilišta u Zagrebu. Tijekom studija aktivan je član više studentskih sekcija te demonstrator na katedri za kirurgiju u akademskoj godini 2019./2020. Dobitnik je tri rektorove nagrade za društveno koristan rad u akademskoj i široj zajednici. U slobodno vrijeme bavi se rukometom, a vrijeme voli kratiti dobrom knjigom ili filmom.