

Tumori treće moždane klijetke

Boček, Marijana

Master's thesis / Diplomski rad

2015

Degree Grantor / Ustanova koja je dodijelila akademski / stručni stupanj: **University of Zagreb, School of Medicine / Sveučilište u Zagrebu, Medicinski fakultet**

Permanent link / Trajna poveznica: <https://um.nsk.hr/um:nbn:hr:105:432408>

Rights / Prava: [In copyright](#)/[Zaštićeno autorskim pravom.](#)

Download date / Datum preuzimanja: **2023-03-27**



Repository / Repozitorij:

[Dr Med - University of Zagreb School of Medicine Digital Repository](#)



SVEUČILIŠTE U ZAGREBU

MEDICINSKI FAKULTET

Marijana Boček

Tumori treće moždane klijetke

DIPLOMSKI RAD



Zagreb, 2015.

SVEUČILIŠTE U ZAGREBU

MEDICINSKI FAKULTET

Marijana Boček

Tumori treće moždane klijetke

Diplomski rad

Zagreb, 2015.

Ovaj diplomski rad izrađen je na Klinici za neurokirurgiju KBC Zagreb, pod vodstvom doc.dr.sc.Gorana Mraka i predan je na ocjenu u akademskoj godini 2014./2015.

POPIS I OBJAŠNJENJE KRATICA KORIŠTENIH U RADU

CT- kompjutorizirana tomografija (eng. computed tomography)

MR- magnetska rezonanca (eng. magnetic resonance)

FLAIR- fluid attenuated inversion recovery

WHO- World Health Organisation

AA- anaplastični astrocitom

GBM- glioblastoma multiforme

SGCT- subependimalni tumor divovskih stanica (eng. subependimal giant cell tumor)

TSC- tuberozna skleroza (eng. tuberous sclerosis)

PNET- primitivni neuroektodermalni tumor

β HCG- beta humani korionski gonadotropin

PLAP- placentarna alkalna fosfataza

α FP- alfa fetoprotein

C4- četvrti vratni kralježak

SADRŽAJ

1. SAŽETAK

2. SUMMARY

3. UVOD.....	1
4. TUMORI TREĆE MOŽDANE KLIJETKE.....	5
4.1. NEUROEPITELNI TUMORI.....	6
4.1.1. Juvenilni pilocitički astrocitom.....	6
4.1.2. Astrocitomi niskog stupnja malignosti.....	7
4.1.3. Astrocitomi visokog stupnja malignosti.....	8
4.1.4. Subependimalni astrocitom gigantskih stanica.....	9
4.1.5. Subependimom i ependimom.....	9
4.1.6. Papilom i karcinom koroidnog spleta.....	10
4.1.7. Pineoblastom i pineocitom.....	10
4.2. Tumori spolnih stanica.....	11
4.2.1. Germinom.....	11
4.2.2. Negerminomski tumori.....	12
4.3. Tumori selarne regije.....	12
4.3.1. Kraniofaringeom.....	12
4.4. Ciste i lezije slične tumorima.....	13
4.4.1. Koloidna cista.....	13
5. KIRURŠKI PRISTUPI.....	14

5.1. Prednji pristupi.....	15
5.1.1. Prednji transkalozalni pristup.....	15
5.1.2. Prednji transkortikalni pristup.....	17
5.1.3. Transkalozalni interfornikalni pristup.....	18
5.1.4. Subkoroidni pristup kroz velum interpositum.....	18
5.1.5. Subfrontalni transsfenoidni pristup.....	19
5.1.6. Bifrontalni prednji interhemisferni pristup.....	20
5.1.7. Pterionalni pristup.....	21
5.1.8. Transnazalni transsfenoidni pristup.....	23
5.2. Stražnji pristupi.....	24
5.2.1. Infratentorijski supracerebelarni pristup.....	24
5.2.2. Okcipitalni transtentorijski pristup.....	26
5.2.3. Stražnji intrahemisferni transkalozalni pristup.....	27
6. LITERATURA.....	28
7. ŽIVOTOPIS.....	32

SAŽETAK

Tumori treće moždane klijetke

Marijana Boček

Treća moždana klijetka malen je prostor unutar mozga koji, zahvaljujući svojim anatomskim osobitostima, predstavlja dijagnostički i terapijski izazov u prisustvu patologije. Tumori treće moždane klijetke raznolika su skupina novotvorina koje zahvaćaju kako odraslu, tako i dječju populaciju. Iako nisu osobito česti, važni su zbog ozbiljnih posljedica koje njihov rast i širenje mogu ostaviti. Simptomi koje uzrokuju obično nisu patognomonični, obzirom da mnoge bolesti mogu imitirati tumore mozga u središnjoj liniji. Prednji i stražnji tumori treće klijetke obično su različitih ishodišta. Među najčešće tumore prednjeg dijela treće klijetke spadaju juvenilni pilocitički astroцитom, kraniofaringeom, koloidne ciste te germinomi. Tumori stražnjeg dijela mogu biti drugačijeg porijekla, poput ependimoma, pineocitoma te astroцитoma visokog stupnja. Obzirom da određena česta i ponekad benigna stanja, poput anatomskih varijacija ili infektivnih bolesti, mogu nalikovati tumorima treće klijetke, nužna je opsežna dijagnostička obrada. U dijagnostici se koriste radiološke metode CT i MR te endoskopska i stereotaktička biopsija, iako je konačna potvrda dijagnoze patohistološki pregled cijele tumorske mase. Terapijske mogućnosti uključuju kirurške metode uz dodatak kemoterapije ili radioterapije, ovisno o tipu, stadiju i proširenosti tumora.

Ključne riječi: tumor mozga, treća moždana klijetka, mikroneurokirurgija

SUMMARY

Third ventricle tumors

Marijana Boček

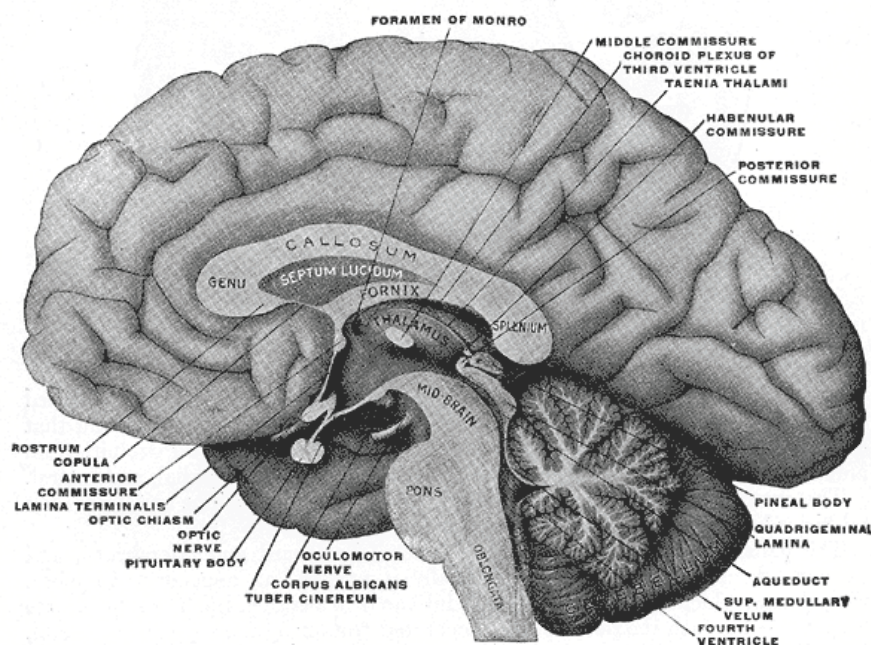
The third ventricle is a small area of the brain which, due to its specific anatomic features, represents a diagnostic and therapeutic challenge when pathology is present. Tumors of the third ventricle, a group of various neoplasms, affect both pediatric and adult population. Although they are not very common, they draw special attention because of serious consequences that arise in case of their progression. Symptoms are usually not pathognomonic, as numerous diseases can mimic midline brain tumors. Anterior and posterior tumors of the third ventricle usually have different origin. Most common anterior tumors are juvenile pilocytic astrocytoma, craniopharyngeoma, colloid cyst and germinoma. Posterior tumors can originate from other tissues, producing ependimomas and pineocytomas, aside from high grade astrocytomas and germinomas. Since some common benign conditions, anatomic variations and infective diseases can be mistaken for tumors, thorough diagnostic studies are necessary. Diagnostic procedures involve radiologic (CT and MR) imaging, as well as biopsy, although histological analysis of the entire tumor mass is definitive confirmation. Therapeutic options include surgery, radiotherapy and chemotherapy, depending on histological type, stage and location of the tumor.

Key words: brain tumor, third ventricle, microneurosurgery

3. UVOD

Ventrikularni sustav mozga sastoji se od četiriju međusobno povezanih klijetki te cerebrospinalnog likvora koji njima cirkulira. Cerebrospinalni likvor stvara koroidni plexus, a stanovit doprinos volumenu ima i periarterijska sekrecija intersticijske tekućine. (1) Lateralne (lijeva- prva i desna- druga) klijetke komuniciraju putem interventrikularnog foramena (foramen Monroi) s trećom moždanom klijetkom, iz koje likvor otječe u četvrtu klijetku putem Silvijeva akvedukta. Magendijeva i Lushkine aperture potom odvođe likvor u pontinu, odnosno cerebelomedularnu cisternu. (2) Putem arahnoidnih granulacija likvor ulazi u venski sustav, dok se dio resorbira u perineuralnim prostorima. (1)

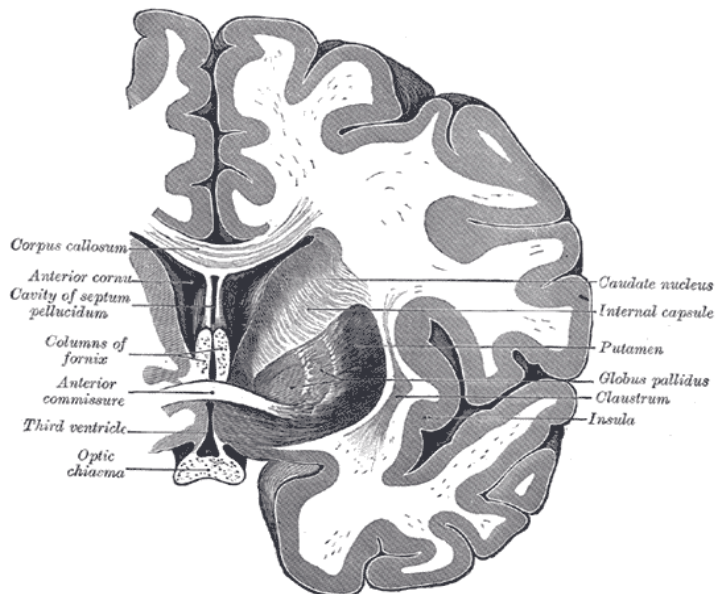
Treća moždana klijetka smještena je u mediosagitalnoj ravnini. (Slika 1.) Ona je ljevkastog oblika, uža u kaudalnom dijelu prema Silvijevu akveduktu, što je uvjetovano smjerom rasta hipotalamičkih i talamičkih struktura te lateralno usmjerenim širenjem superventrikula tijekom embrionalnog razvoja. (3)



Slika 1. Položaj treće klijetke, sagitalni presjek mozga (preuzeto iz Gray, H. Anatomy of the human body, 20thed. Philadelphia: Lea & Febiger, 1918.)

Krov se proteže od interventrikularnog foramena rostralno do suprapinealnog recessusa dorzalno, a stijenku čini tanka duplikatura meke moždane ovojnice (tela choroidea), kojom krvne žile dolaze do treće komore te tvore koroidni splet treće klijetke. Između listova duplikature nalazi se potencijalni prostor (velum interpositum), koji u nekih pojedinaca može komunicirati s kvadrigeminalnom cisternom te tako zapravo biti cisterna veli interpositi.(5)

Dno tvore diencefaličke strukture u prednjem dijelu: mamilarna tijela i optička klijzma odvojeni izbočenjem sive tvari (tuber cinereum) te substantia perforata anterior, kroz koju prolaze brojne male krvne žile. Mezencefaličke strukture dna u stražnjem dijelu su substantia perforata posterior i dio tegmentuma mezencefalona. (5) Rostralno se nalaze optički i infundibularni recessus. (2)



Slika 2. Položaj treće klijetke, koronarni presjek mozga (preuzeto iz Gray, H. Anatomy of the human body, 20thed. Philadelphia: Lea & Febiger, 1918.)

Lateralne stijenke čine rostralno hipotalamus i dorzalno talamus, povezani glijalnim tkivom (adhesio interthalamica) i odvojeni hipotalamičkim sulkusom. (2) Medularne strije talamusa protežu se od habenula prema naprijed duž granice s krovom treće klijetke (donji list duplikature meke moždane ovojnice). Talamuse spaja struktura građena od sive tvari (massa intermedia), prisutna u većine populacije te se izbočuje u komoru u gornjoj trećini lateralne stijenke. Kolumne forniksa vidljive su oko interventrikularnog foramena. (5)

Prednji uski zid grade terminalna lamina, kolumne forniksa i prednja komisura, od interventrikularnog foramena kranijalno do optičke kiazme kaudalno. (5)

Stražnji zid sastoji se od stražnje i habenularne komisure te pinealne žlijezde, dorzalno i kaudalno nalaze se suprapinealni i pinealni recesusi. (2) Na kaudalnoj granici stražnjeg zida nalazi se trokutasti otvor Silvijeva akvedukta. (5)

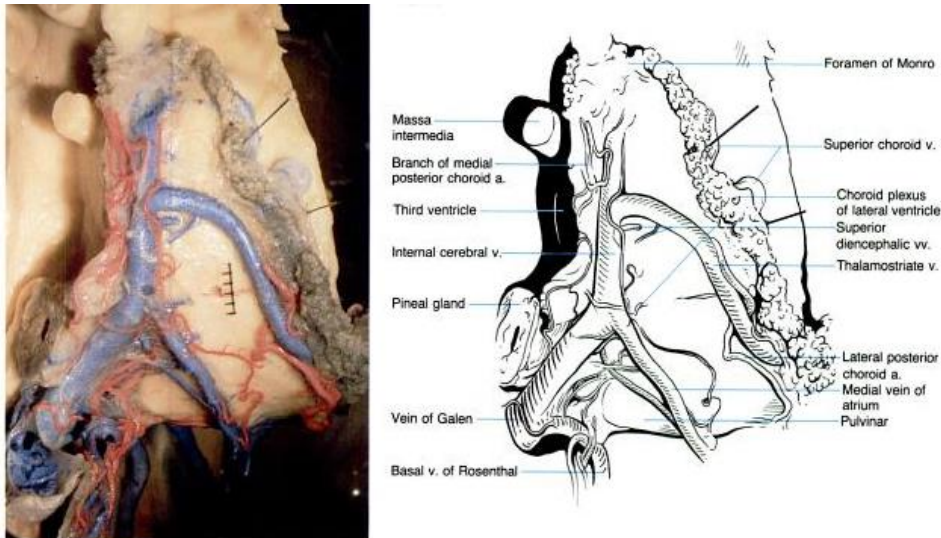
Promijenjeni anatomske odnosi uslijed povišenog intrakranijskog tlaka, kao i urođene malformacije treće klijetke, od velikog su značaja u planiranju zahvata. Tako prazna sella turcica te pomak prednjeg dijela dna treće komore mogu omesti orijentaciju operatera, pogotovo pri endoskopskim zahvatima. (6)

Važne vaskularne strukture u tijesnom su odnosu sa stijenka treće klijetke. Prednji se zid tako nalazi iza prednjeg dijela Willisovog kruga, a.cerebri anterior i aa.communicantes anteriores, dno je u kontaktu sa stražnjim dijelom Willisova kruga i vrškom a.basilaris, stražnji zid u blizini je a.cerebri posterior, a.pericallosae, a.cerebelli superior i a.choroideae posterior. A. cerebri anterior i posterior daju ogranke za krov komore, dok perforirajući ogranaci a.carotis interne, a. cerebri anterior, a.cerebri posterior, a.choroideae anterior te aa.communicantes anterior i posterior dolaze do lateralnih stijenki komore. (5), (Slika 3.)



Slika 3. Arterije u blizini treće klijetke (preuzeto iz Koos WT, Spetzler RF, Lang J. Color Atlas of Microneurosurgery, 2nd ed., vol 1.: Intracranial tumors. New York: Thieme, 1993.)

Sustav dubokih vena odvodi krv iz periventrikularne tvari lateralnih i treće klijetke, kalozuma, talamusa, septum pelluciduma, koroidnih spletova klijetki te gornjih dijelova srednjeg i malog mozga. Vv. septales, vv.caudatae, vv.choroideae, v.talamostriata i v.thalamocaudata ulijevaju se u v.cerebri internu. Spajanjem dviju v.cerebri interni nastaje v.magna Galeni, koja odvodi krv u sinus rectus. V.basalis Rosenthali odvodi krv iz područja prednje incizure te se slijeva u v.cerebri internu ili v.magnu Galeni. (Slika 4.)



Slika 4. Odnos stijenki treće klijetke i dubokih moždanih vena (preuzeto iz Koos WT, Spetzler RF, Lang J. Color Atlas of Microneurosurgery, 2nd ed., vol 1.: Intracranial tumors. New York: Thieme, 1993.)

Prilikom pregleda pojedinih operativnih pristupa dodatno će se opisati međudnosi treće klijetke s krvnim žilama.

4. TUMORI TREĆE KLIJETKE

Treća moždana klijetka obiluje strukturama građenim od različitih tkiva na vrlo malom prostoru. Posljedično, tumori treće klijetke su zapanjujuće heterogena i zanimljiva skupina lezija, koje predstavljaju izazov u dijagnostičkom i terapijskom smislu. Mogu se podijeliti prema patohistološkim karakteristikama, anatomskom smještaju ili obzirom na populaciju koju zahvaćaju. Diferencijalno-dijagnostički među tvorbama treće klijetke u obzir dolaze i razvojne ili stečene (anatomske) anomalije, upale infektivnog i neinfektivnog karaktera, kao i posljedice trauma. (5), (Tablica 1)

Tablica 1. Podjela tvorbi treće klijetke prema smještaju (preuzeto iz Glastonbury CM, Osborn AG, Salzman KL. Masses and malformations of the third ventricle: normal anatomic relationships and differential diagnoses. Radiographics 2011 Nov-Dec;31(7):1889-905.)

Anterior masses
Sellar-suprasellar masses
Hypothalamic-chiasmatic masses
Posterior masses
Pineal mass
Tectal mass
Inferior thalamic mass
Inferior masses
Hypothalamic hamartoma
Basilar artery ectasia or aneurysm
Arachnoid cyst
Foramen of Monro
Colloid cyst
SGCT with associated TSC
Subependymoma
Intraventricular masses
Primary neoplasm of the choroid plexus*
Metastasis or lymphoma to the choroid plexus or the ventricle proper
Vascular malformation of the choroid plexus
Congenital intraventricular cyst [†]
Solid neoplasm not of the choroid plexus [‡]

Određeni tumori karakteristični su za dječju populaciju te se rjeđe javljaju u odraslih. Među njima su pilocitički juvenilni astrocitom, ependimom, kraniofaringeom i Langeransova histiocitoza . Isto tako, u odrasloj dobi češće nego u djece srećemo limfome, metastaze, meningeome i adenome hipofize . (Tablica 2.)

Tablica 2. Podjela tvorbi treće klijetke prema dobi pacijenta (preuzeto iz Glastonbury CM, Osborn AG, Salzman KL. Masses and malformations of the third ventricle: normal anatomic relationships and differential diagnoses. Radiographics 2011 Nov-Dec;31(7):1889-905.)

Pediatric patients
Germinoma
Pilocytic astrocytoma
Craniopharyngioma
Langerhans cell histiocytosis
Adult patients
Lymphoma
Pituitary macroadenoma
Craniopharyngioma
Metastases
Granulomatous disease (eg, sarcoidosis)
Sellar meningioma

Osim histološkog tipa, od velikog je tehničkog značenja smještaj tumora u klijetki (prednji, stražnji), kao i njegov odnos sa susjednim, pogotovo vaskularnim strukturama.

4.1. Neuroepitelni tumori

4.1.1. Juvenilni pilocitički astrocitom

Juvenilni pilocitički astrocitom (WHO grade I glioma) najčešći je tumor središnjeg živčanog sustava u dječjoj dobi, dok se rjeđe javlja i u odraslih. (9) Najčešće zahvaća mali mozak, i to hemisfere u većem broju slučajeva nego vermis. U trećoj klijetki

javljaju se širenjem tumora s optičke chiasme ili, rjeđe, imaju ishodište unutar klijetke, u području infundibuluma ili hipotalamusa. (10), (11) Radi se o spororastućim tvorbama koje invadiraju susjedne tvorbe plitko te imaju gotovo stopostotno 10- godišnje preživljenje.(5) U dojenačkoj dobi, tvorbe u području treće klijetke povezane su s leptomeningealnim širenjem i lošijim ishodom. (10), (12)

Makroskopski, tvorbe su spužvaste do cistične konzistencije, sivo- ružičaste boje, često obilno vaskularizirane, što je obično karakteristika agresivnih tumora. Juvenilni pilocitički astrocitomi uglavnom ne metastaziraju, učestalost recidiva u 20- godišnjem periodu je vrlo mala, a ne pokazuju ni sklonost malignoj alteraciji. (13) Simptomi odražavaju afekciju određenih struktura: poteškoće s vidom, promjene u radu endokrinog sustava, glavobolja uslijed povišenog intrakranijskog tlaka.

MR snimkama nalazi se uglavnom heterogena, solidna tvorba hipointenzivna u T1, odnosno hiperintenzivna u T2 i FLAIR, ponekad s cističnim područjima ispunjenim likvorom. (14). Jedinstven nalaz za pilocitički astrocitom je sklonost infiltracije arahnoidne praćeno fibroznim promjenama te posljedičnim razvojem arahnoidalnih cista. (15).

Pilomiksoidni astrocitom malignija je, no rjeđa varijanta tumora. Ima veću sklonost leptomeningealnom širenju te krvarenju, agresivnijeg je ponašanja s učestalijim recidivima. (16)

4.1.2. Astrocitomi niskog stupnja malignosti (WHO grade II)

U grupi astrocitoma niskog stupnja malignosti nalaze se fibrilarni, gemistocitički i protoplazmatski astrocitomi. Zajednička im je karakteristika relativno polagan rast, barem u početku, te značajnija vjerojatnost maligne progresije tijekom godina nego u pilocitičkog astrocitoma. Radi infiltrativnog rasta rjeđe se postiže totalna resekcija, recidivi su česti. (17)

Fibrilarni astrocitomi najčešći su među astrocitomima niskog stupnja malignosti, javljaju se u srednjoj odrasloj dobi. (17) U području treće klijetke najčešće im je ishodište talamus. Obično su lezije infiltrativne, rijetko se nalazi masa. Skloni su

progresiji u anaplastični astroцитom i potom u GBM. (5) Na MR snimkama nalazi se hiperintenzivna tvorba u T2 i FLAIR, bez imbibicije kontrasta (18).

Protoplazmatski astroцитomi sličnih su karakteristika kao i fibrilarni astroцитomi, ponekad se komponente obaju tipova nalaze u istom tumoru, međutim, javljaju se daleko rjeđe. (5) Radiološka karakteristika protoplazmatskih astroцитoma je značajna supresija T2 signala u većem dijelu lezije. (19)

Gemistocitički astroцитomi rijetki su tumori, javljaju se u nešto starijoj dobi nego prethodna dva tipa. Osim toga, razlikuje se od njih sklonošću bržoj progresiji, malignoj alteraciji i lošijim preživljenjem, na što treba obratiti pozornost u slučaju nalaza gemistocitičke komponente u leziji niskog stupnja malignosti. (20)

4.1.3. Astroцитomi visokog stupnja malignosti (WHO grade III i IV)

U astroцитome visokog stupnja malignosti ubrajamo anaplastične astroцитome (WHO grade III) i glioblastoma multiforme (WHO IV). Češći su u odrasloj dobi, u većini slučajeva prethodi im neoplazma nižeg stupnja malignosti.

Anaplastični astroцитomi više se mikroskopski nego makroskopski razlikuju od astroцитoma niskog stupnja malignosti, po opsežnijoj proliferaciji stanica i jačoj mitotskoj aktivnosti. Od glioblastoma multiforme razlikuje se makroskopski po tome što nema nekrotičnih žarišta. (21) Glioblastoma multiforme izrazito je malign tumor, mekane konzistencije radi nekrotičnog središta i krvarenja. Opsežno infiltrira okolna tkiva, a širi se cerebrospinalnom tekućinom, subependimalno te transkalozalno ("leptirasto") u drugu hemisferu. (18,22)

U području treće klijetke ishodište je obično talamus. Obzirom na anatomiju treće klijetke te prirodu tumora, niti jedan modalitet terapije nije osobito uspješan. Totalna resekcija je gotovo nedostižna, a zahvati ostavljaju velike i teške posljedice, što značajno narušava kvalitetu preostalog života pacijenata. Recidivi su vrlo česti, a ovi tumori sami po sebi imaju izrazito lošu prognozu: medijan preživljenja za AA je 30 mjeseci, dok je za GBM 12 mjeseci. (23)

MR snimke anaplastičnog astroцитoma mogu značajno varirati: od diskretnog zadebljanja korteksa sličnom astroцитomima niske malignosti do tvorbe koja se

nepravilno imbibira kontrastom poput glioblastoma. MR glioblastoma pokazuju ekspanzivne tvorbe, često sa žarištima nekroze i krvarenja, rubnom imibicijom kontrasta te vazogenim edemom okolnog tkiva. (18)

4.1.4. Subependimalni astrocitom divovskih stanica

Subependimalni astroцитomi divovskih stanica predstavljaju benigne tumore koji se javljaju gotovo isključivo u pacijenata koji boluju od tuberozne skleroze. Većinom se pojavljuju u dječjoj populaciji. Ne rastu infiltrativno, već tumorska masa komprimira okolno tkivo uzrokujući epileptičke napade ili komprimira otvore u ventrikularnom sustavu s posljedičnim hidrocefalusom. (24)

Na MR snimkama nalazi se hipointenzivna tvorba u T1 i hiperintenzivna u T2 (25), dok je u novorođenčadi nalaz obratan, radi veće količine tekućine u mozgu. (26) Moguće je dijagnosticirati ove tumore već prenatalno. (27)

4.1.5. Subependimom i ependimom

Subependimom je vrlo rijedak benigni tumor (WHO grade I) porijekla subependimalne glije. Češće se javlja u adolescentnih i odraslih muškaraca (28). Raste sporo, ne infiltrira okolno tkivo i obično je avaskularan. Najčešće ishodište je četvrta moždana klijetka, potom lateralne klijetke, a može se pojaviti i u trećoj klijetki ili cervikalnoj leđnoj moždini. (29) Simptomi su posljedica porasta intrakranijalnog tlaka uslijed opstrukcije, a mogu se javiti i fokalni neurološki deficit ili epileptički napadi. (29, 30)

Ependimomi su tumori koji češće zahvaćaju pedijatrijsku nego odraslu populaciju, javljaju se češće u četvrtoj i lateralnim klijetkama, tek iznimno u trećoj klijetki, s ishodištem u bilo kojoj od stijenki. U odraslih se javlja i kao intramedularni tumor. (18) Radi se o solidnim tvorbama sive do ružičaste boje, bez žarišta nekroze ili krvarenja, ponegdje s kalcifikatima. Ependimomi rastu sporo, bez infiltracije okolnih tkiva. Simptomi nastaju uslijed opstrukcije ventrikularnog sustava ili pritiska na

okolne strukture, a ponekad se javlja i Parinaudov sindrom, u slučaju kompresije na laminu quadrigeminu. (5, 21)

MR snimke pokazuju heterogenu, nejednoliko imbibiranu tvorbu, a nerijetko se širi u cisterne odnosno gornji cervikalni subarahnoidni prostor. (21)

4.1.6. Papilom i karcinom koroidnog spleta

Tumori koroidnog spleta rijetke su neoplazme. Javljaju se pretežno u dječjoj dobi, pogotovo prvom desetljeću života. Ishodište su im najčešće lateralne klijetke, potom četvrta klijetka, a treća klijetka tek iznimno. (10) Mogu se otkriti već prenatalno, iako je teško pouzdano reći radi li se o papilomu ili karcinomu. (31), (32)

Papilomi koroidnog spleta češći su od karcinoma. Radi se o benignim tvorbama, ružičaste boje i neravne površine ("nalik na cvjetaču"). Svojim rastom tumor može pritisnuti i odmicati susjedne strukture, no ne invadira okolna tkiva. Obzirom na bogatu krvnu opskrbu, sklone su krvarenju, a u većim tumorima mogu se naći i cistične promjene te kalcifikati. Simptomi su posljedica opstruktivnog hidrocefalusa. (10) MR snimkama prikazuje se dobro ograničena, lobulirana heterogena, hiperintenzivna tvorba koja se obilno imbibira u T1. (18)

Karcinomi koroidnog spleta javljaju se u prosjeku u nešto mlađe djece nego papilomi. (5) Makroskopski, to su solidni tumori koji ispunjavaju klijetku i invadiraju okolinu, mogu se i metastatski širiti putem cerebrospinalnog likvora. Često se nalaze intratumorska krvarenja i nekroze (10). MR snimkama nalaz se ne mora razlikovati od papiloma, obzirom da obje vrste tumora imaju bogatu krvnu opskrbu, moguće i cistične dijelove te kalcifikate, no nalaz neoštro ograničene tvorbe koja invadira govori u prilog karcinoma. (18)

4.1.7. Pineoblastom i pineocitom

Pineoblastom je izrazito maligni tumor porijekla nezrelih stanica pinealne žlijezde. Pripada skupini primitivnih neuroektodermalnih tumora (PNET). (10) Ima sličnosti s meduloblastomom u histološkom izgledu- dijelovi slabije i bolje diferenciranog tkiva u

istom tumoru, kao i biološkom ponašanju- sklonost infiltraciji okolnih struktura i metastaziranju putem cerebrospinalne tekućine. (5) Isto tako, pineoblastom je, poput meduloblastoma, agresivniji u mlađoj dobi. (33) U slučaju da se javlja s bilateralnim retinoblastomima, govorimo o trilateralnom retinoblastomu. (22)

Pineocitom je sličan normalnom tkivu pinealne žlijezde, i, za razliku od pineoblastoma, dobro je ograničen. (5) Sporo raste, simptomi se pojavljuju uslijed opstrukcije protoka cerebrospinalne tekućine tumorskom masom ili kao Parinaudov sindrom. (18)

MR snimkama se ponekad ne može razlikovati pineoblastom od pineocitoma. (21) Pineoblastom stvara karakteristične periferne kalcifikacije u području pinealne žlijezde. (18)

4.2. Tumori spolnih stanica

Tumori spolnih stanica pojavljuju se često u središnjoj liniji duž čitavog tijela, od pinealne regije u mozgu do reproduktivnih organa u zdjelici. Razlog takve distribucije nije razjašnjen. Često imaju komponente više tipova tumora; kvalitetna patohistološka analiza ključna je za uspješan terapijski pristup. Specifičnost ovih tumora jest i mogućnost detekcije markera u cerebrospinalnoj tekućini koji upućuju na prisutnost određenog tipa neoplazme.

4.2.1. Germinom

Germinom je ekstragenitalna varijanta seminoma u testisu i disgerminoma u jajniku. Makroskopski, radi se o dobro ograničenom, solidnom ili cističnom tumoru koji invadira okolne strukture i može se širiti cerebrospinalnim likvorom, čak i sistemski metastazirati. (5) Simptomi uzrokovani njegovim rastom uključuju glavobolje, mučninu, povraćanje kao simptome povišenog intrakranijalnog tlaka, Parinaudov sindrom, rjeđe i preuranjeni pubertet te druge endokrine poremećaje. (34) Radiološki se rijetko može utvrditi da se definitivno radi o germinomu radi sličnosti s drugim tumorima treće klijetke, međutim, nalaz tvorbe koja obavija pinealnu žlijezdu s centralnom kalcifikacijom može upućivati na germinom prije nego na drugu

neoplazmu. (18) U cerebrospinalnom likvoru može se naći β HCG i PLAP (placentarna alkalna fosfataza). Germinom je radio- i kemosenzitivn te ima odličnu prognozu. (34)

4.2.2. Negerminomski tumori

Teratomi su tumori porijekla svih triju zametnih listića, endoderma, mezoderma i ektoderma. Kao i kod drugih ishodišta u tijelu, intrakranijski teratomi mogu imati zrele, nezrele i maligne komponente. Zreli teratomi dobro su ograničene tvorbe koje se sastoje od mnogoslojnog pločastog epitela, žlijezdanog, mišićnog, koštanog i hrskavičnog i drugih tkiva. Nezreli i loše diferencirani teratomi povezani su s lošijom prognozom. MR snimke upućuju na teratom ukoliko sadrži više masnog tkiva i obilnije kalcifikacije. (5, 34)

Embrionalni karcinom, tumori žumanjčane vreće i koriokarcinomi maligni su tumori s nekoliko zajedničkih karakteristika- imaju lošu prognozu, sklonost metastaziranju putem cerebrospinalne tekućine i sistemski te pozitivne nalaze β HCG, PLAP i α FP u cerebrospinalnoj tekućini. (34) To je razlog zašto se, neovisno o predominantnom histološkom tipu, liječe istim protokolom. (18)

4.3. Tumori selarne regije

4.3.1. Kraniofaringeom

Kraniofaringeom je histološki benigni tumor porijekla Rathkeove vreće koji se javlja nekoliko puta češće u pedijatrijskoj nego u populaciji odraslih. (35) Javljaju se uglavnom paraselarno ili supraselarno. Razlikuje se dva histološka tipa- adamantinomski i papilarni. Postoje debate o tome jesu li zaista oba tipa porijekla Rathkeove vreće, pogotovo jer u nekim kraniofaringeomima postoje obilježja obaju tipova. Adamantinomski tip kraniofaringeoma je cistična tvorba s malim kalcificiranim područjem. Ispunjena je tamnom tekućinom koja sadrži kolesterol i odumrle stanice, izgledom podsjeća na motorno ulje. (21, 5) Papilarni tip je uglavnom solidan, bez

kalCIFikata, javlja se češće u odraslih i zahvaća treću klijetku. Simptomi kraniofaringeoma najčešće su endokrini poremećaji i smetnje vida.

MR snimke tipično pokazuju cističnu masu ispunjenu tekućinom hiperintenzivnu u T1.

Recidivi su česti, i stavovi o ispravnom pristupu su podijeljeni. Radikalnom resekcijom postiže se izlječenje u 70% pacijenata, a u slučaju recidiva, reoperacije u kombinaciji s radioterapijom daju zadovoljavajuće rezultate. (36)

4.4. Ciste i lezije nalik tumorima

4.4.1. Koloidna cista

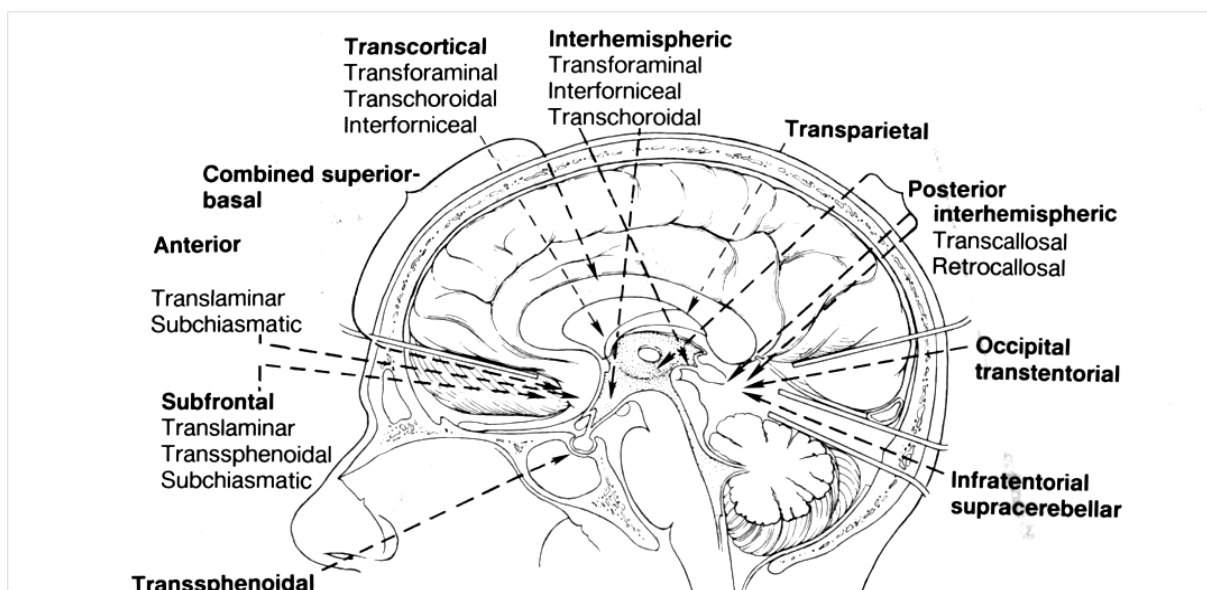
Koloidne ciste pripadaju češćim patološkim supstratima u kirurgiji treće moždane klijetke. Iako po patološkoj definiciji one nisu tumori, klinički se tako prezentiraju, a i liječenje je kirurško. Zanimljivo je što uzrokuju čitav spektar kliničkih slika: od glavobolja, intermitentnih opstrukcija foramena Monroi s nastupom akutnog hidrocefalusa, do iznenadne smrti. Radi se o tvorbama tanke stijenke ispunjenim želatinoznom tekućinom, najčešće smještenim u prednjem dijelu treće klijetke, iako se mogu javiti i u lateralnim klijetkama. (5) Radiološka evaluacija koloidne ciste može biti problematična, obzirom da pokazuju različite karakteristike ovisno o količini kolesterola (37), tako da je CT-om neke lezije lakše prikazati nego MR-om (38). Osim toga, denzitet utvrđen CT-om može biti prediktor uspješnosti stereotaktičkog zahvata. Koloidne ciste imaju odličnu prognozu ukoliko su odstranjene na vrijeme i u potpunosti. (39)

5. KIRURŠKI PRISTUPI TREĆOJ MOŽDANOJ KLIJETKI

Kirurške pristupe trećoj moždanoj klijetki ugrubo možemo podijeliti u prednje i stražnje. (Tablica 3- prema (5), Slika 4.). Pri izboru optimalnog pristupa ključno je saznanje utiskuje li se tvorba u stijenku klijetke izvana ili je smještena unutar šupljine klijetke. (5) Jasno je da prethodi kvalitetna i opsežna radiološka obrada radi utvrđivanja smještaja i karaktera tvorbe te prikazivanja vaskularnih struktura, ali i mogućih anatomskih odstupanja pojedinca od većine populacije.

Tablica 3. Kirurški pristupi trećoj klijetki

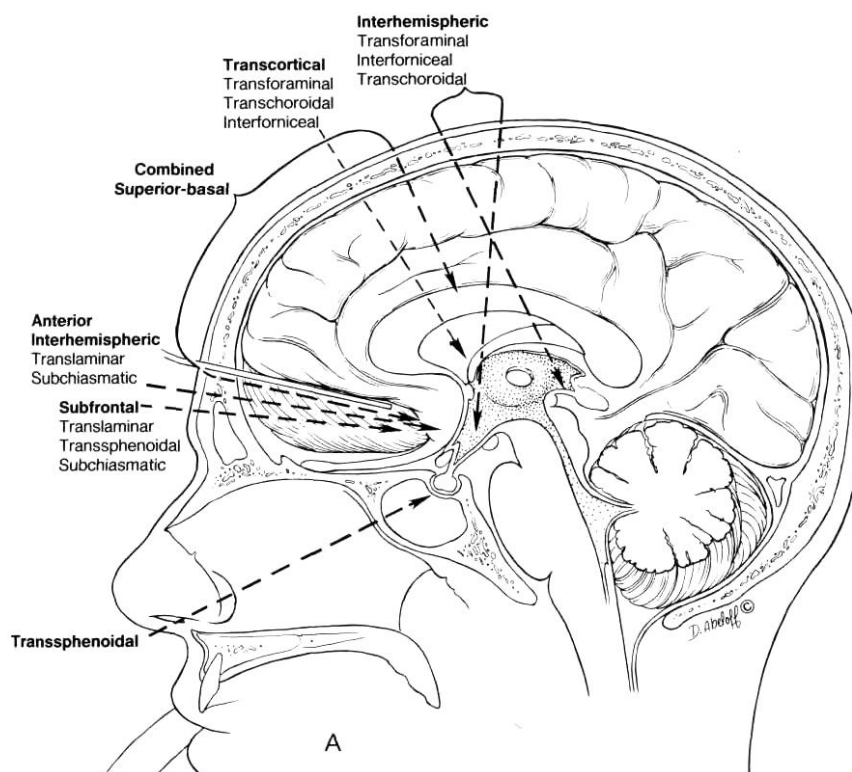
Prednji	Stražnji
Prednji transkalozalni	Infratentorijski supracerebelarni
Prednji transkortikalni	Okcipitalni transtentorijski
Transkalozalni interfornikalni	Stražnji intrahemisferni retrokalozalni
Subkoroidni pristup kroz velum interpositum	Stražnji intrahemisferni transkalozalni
Subfrontalni transsfenoidalni	
Bifrontalni prednji interhemisferni	
Pterionalni	
Transnazalni transsfenoidalni	



Slika 4. Prikaz pristupa trećoj klijetki (preuzeto iz Apuzzo MLJ (ur). Surgery of the third ventricle. Los Angeles: Williams & Wilkins, 1998.)

5.1. Prednji pristupi

Prednji pristupi trećoj klijetki pogodni su za tvorbe smještene u prednjem dijelu treće klijetke. Izbor pristupa ovisi poglavito o smještaju tumora, a odabire se s ciljem što poštenijeg pristupa prema optičkom živcu i traktusu, te hipotalamusu. Velikim lezijama u prisustvu velikog defekta vidnog polja pristupa se velikom kraniotomijom i subfrontalno, uz dodatak transventrikularnog pristupa po potrebi. Ukoliko su klijetke proširene, i tumor ima kranijalno širenje, trećoj klijetki pristupa se lako prednjim transkalozalnim i transkortikalnim pristupom kroz lateralnu klijetku odozgora.

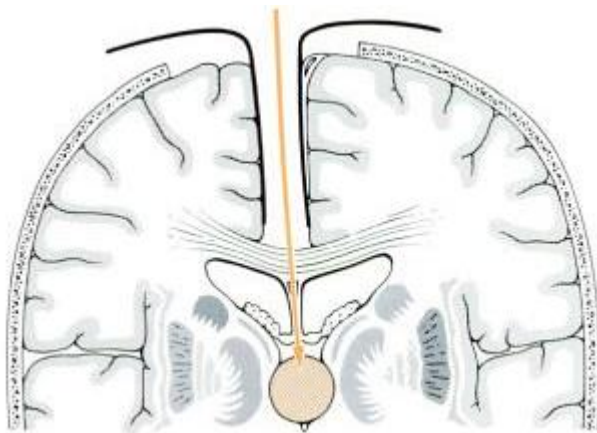


Slika 5. Prednji pristupi trećoj klijetki (preuzeto iz Apuzzo MLJ (ur). Surgery of the third ventricle. Los Angeles: Williams & Wilkins, 1998.)

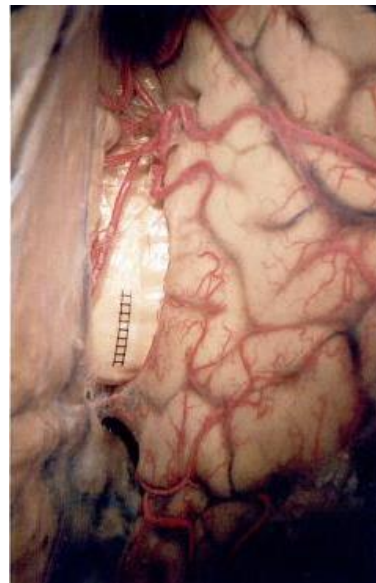5.1.1. Prednji transkalozalni pristup

Transkalozalnim pristupom omogućuje se dobra vizualizacija struktura u dubinu, on je metoda izbora i kada klijetke nisu proširene, a tumor ima značajnu kranijalnu ekstenziju. Pacijent leži ravno na leđima s glavom eleviranom za 20°. Učini se koronarni rez iznad koronarne suture koji na desnoj strane seže nešto niže, obzirom

da se obično pristupa kroz prvu (desnu lateralnu) klijetku. (Slika 6.) Skalp se preklapa prema naprijed. Koštani ulomak trokutastog ili polumjesečastog oblika dobiva se bušenjem dviju ili triju rupa međusobno razmaknutih 7 cm, te izrezivanjem između medijalnih rupa nakon odvajanja dure od donje površine. Koštani ulomci su katkada proizvoljni i iskrojani ovisno od slučaja do slučaja. Pomicanjem koštanog ulomka straga ili promjenom nagiba glave pacijenta i operacijskog mikroskopa omogućuje se bolji pristup stražnjem dijelu treće klijetke. Dura se otvara do desnog lateralnog ruba sagitalnog sinusa. Prilikom povlačenja dure treba obratiti pozornost na očuvanje prisutnih kortikoduralnih vena, pogotovo većih. Kalozum se prepoznaje po izrazito bijeloj boji, a ne po perikalozalnim arterijama, obzirom da njihov položaj varira ovisno o intrakranijskom tlaku. (Slika 7.)



Slika 6. Transkalozalni pristup (preuzeto iz Koos WT, Spetzler RF, Lang J. Color Atlas of Microneurosurgery, 2nd ed., vol 1.: Intracranial tumors. New York: Thieme, 1993.)



Slika 7. Corpus callosum, intraoperativna fotografija (preuzeto iz Koos WT, Spetzler RF, Lang J. Color Atlas of Microneurosurgery, 2nd ed., vol 1.: Intracranial tumors. New York: Thieme, 1993.)

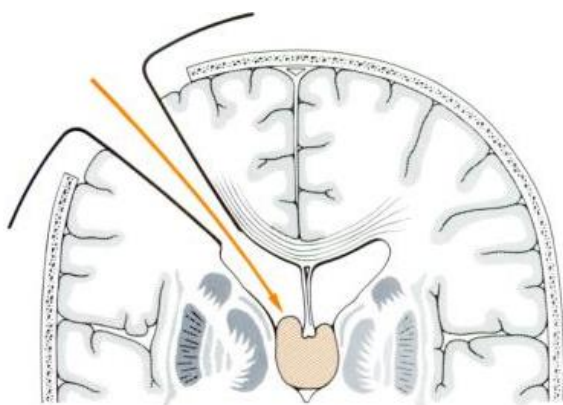
Razvajanjem kalozuma ulazi se u desnu lateralnu klijetku, što je praćeno izlaskom cerebrospinalne tekućine. Slijedeći koroidni splet i talamostrijatalnu venu prema naprijed, dolazi se do foramena Monroi. Trećoj klijetki pristupa se kroz dilatirani

foramen Monroi ili fenestrirani septum pelucidum. Kao tekućina za ispiranje koristi se Ringer laktat, postavljanje ventrikularne drenaže obično nije potrebno. (5)

Osim prethodno navedenih, dodatne prednosti ovog pristupa u odnosu na transkortikalni su manja udaljenost od površine do klijetke i mogućnost veće eksploracije ventrikula bez oštećenja tkiva hemisfera zbog čega nema potrebe za antikonvulzivnom terapijom.(5)

5.1.2. Prednji transkortikalni pristup

U transkortikalnom pristupu pacijent se pozicionira isto kao i za transkalozalni te se koristi identičan rez. Dura se otvara paralelno s rubovima otvora u kosti. U ovom pristupu sagitalni sinus i velike drenažne vene manje su ugrožene jer se dura ne mora odizati toliko da se oni prikažu. Kortikalni rez učini se paralelno sa sulkusima duž centralnog dijela srednje frontalne vijuge. (Slika 8.) Bijela tvar razdvaja se tupim instrumentom (Penfield) ili pincetom. Orijentacija u anteroposteriornom smjeru je linija koja spaja koronarnu suturu i prednji rub vanjskog slušnog kanala, kao i kod transkalozalnog pristupa, a u mediolateralnom smjeru linija koja spaja srednju frontalnu vijugu i kantus kontralateralnog oka. To je posebice važno kad je intrakranijski tlak povišen. Daljnji tijek do treće klijetke identičan je kao u transkalozalnom pristupu.



Slika 8. Transkortikalni pristup (preuzeto iz Koos WT, Spetzler RF, Lang J. Color Atlas of Microneurosurgery, 2nd ed., vol 1.: Intracranial tumors. New York: Thieme, 1993.)

Prednost ovog pristupa je manji rizik ozlijede drenažnih vena i sagitalnog sinusa i perikalozalnih arterija. Nedostatak je nešto lošija vizualizacija treće klijetke i moguće komplikacije u vidu kontralateralne hemiplegije i konvulzija radi oštećenja korteksa.(5)

5.1.3. Transkalozalni interfornikalni pristup

Ovaj pristup omogućava odličnu vizualizaciju prednje i srednje trećine treće klijetke. Pacijent je pozicioniran na leđima, glava je elevirana za 20°. U slučaju postavljanja lijevostrane ventrikulostome, u pacijenata s povišenim intrakranijskim tlakom osim kortikosteroida, primjenjuje se i profilaksa antibioticima. Ima više mogućnosti za rez skalpa, no najčešće se koristi dvokraki zakrivljeni rez. Koštani ulomak oblikuje se trapezoidno, obično dimenzija 4 x3 x6 cm, s tim da medijalna granica može biti smještena i do 1 cm preko medijane linije na suprotnoj strani, ovisno o debljini kosti. Dura se zarezuje u obliku koštanog otvora, s bazom prema sagitalnom sinusu te se učvršćuje na rubovima kosti tako da ga komprimira. Put do kalozuma isti je kao kod transkalozalnog pristupa opisanog ranije. Ispod kalozuma prikazuje se septum pelucidum, čija dorzalna insercija na forniks zapravo obilježava spoj tijela odnosno kolumni forniksa u medijanoj liniji iznad i iza prednje komisure te medijalno i iznad foramina Monroi. Rezom na spoju forniksâ pristupa se trećoj klijetki. (5)

5.1.4. Subkoroidni pristup kroz velum interpositum

Ovim pristupom zaobilaze se posljedice mogućeg oštećenja forniksa, a primjeniv je u sličnim situacijama kao i prethodni.

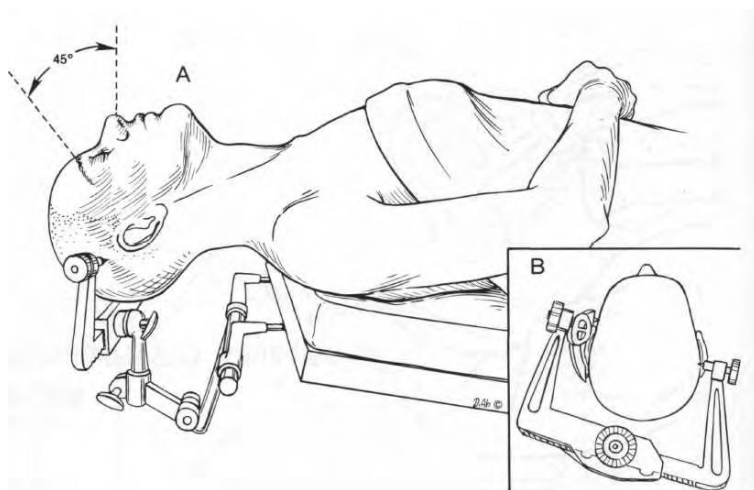
Subkoroidni pristup kroz velum interpositum lako se nastavlja na desnostranu ventrikulostomiju radi toga što se jedna rupa izbušena za postavljanje ventrikularnog katetera koristi kao polazište pile za izrezivanje četvrtastog koštanog ulomka. Položaj pacijenta jest na leđima, s glavom zarotiranom vrlo blago u lijevu stranu, tako da je verteks pomaknut nekoliko stupnjeva lijevo od mediosagitalne ravnine. Dura se otvara četverolisno, tako da se uglovi nalaze na sredini brida četverokuta koštanog ruba. Kortikotomija se učini centralnim dijelom srednje frontalne vijuge te

se uvodi 16 G ventrikularna igla. Postave se retraktori i prikazuje se koroidni splet. Fenestrira se septum pelucidum radi dekompresije lijeve lateralne klijetke. Koroidni splet se odmiče (ukoliko je velik, može se i koagulirati i odstraniti), te se prikazuju talamostrijatalne i septalne vene koje utječu u venu cerebri internu između listova velum interposituma. Njihovim razdvajanjem od v. cerebri interne izbjegava se tromboza. Prolaskom između medijalne stijenke talamusa i tijela forniksa, dolazi se do granice s trećom klijetkom. Kroz velum interpositum prolaze ogranci koroidne arterije, a sam koroidni splet treće klijetke smješten u njenom krovu obično je atrofičan u prisustvu tumora. (5)

5.1.5. Subfrontalni pristup

Subfrontalni pristup pogodan je za uklanjanje tvorbi u prednjem dijelu treće klijetke, poput kraniofaringeoma. Omogućuje dobru vizualizaciju optičkog živca i velikih arterija obje strane.

Pacijent je pozicioniran na leđima, s glavom uzdignutom za 20° i vratom ekstenziranim za 45°, što smanjuje potrebu za retrakcijom frontalnog režnja. (Slika 9.) Koronarni rez učini se duž linije rasta kose, ali ne niže od 1 cm od heliksa uške, kako bi se izbjegla povreda ogranaka facijalisa. Koštani otvor je pravokutnog oblika, iznad obrve, veličine 3x5x3x5 cm, za manje tumore s jedne strane, dok veći tumori zahtjevaju bifrontalnu kraniotomiju.



Slika 9. Položaj pacijenta za subfrontalni pristup (preuzeto iz Apuzzo MLJ (ur). Surgery of the third ventricle. Los Angeles: Williams & Wilkins, 1998.)

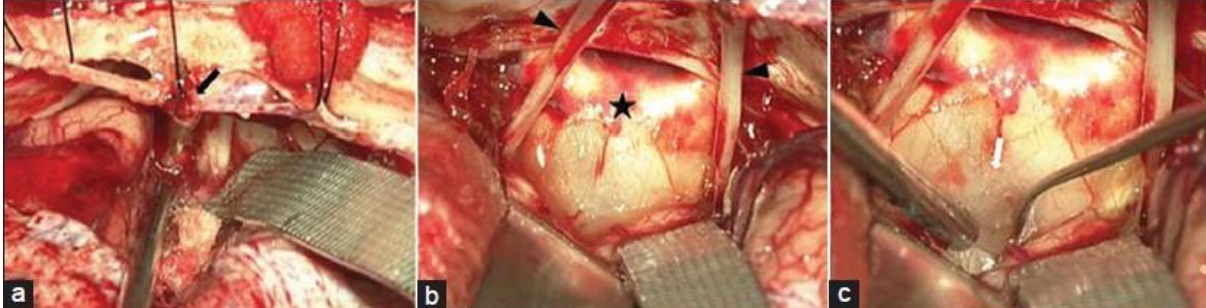
Nakon uklanjanja koštanog ulomka otvara se drenažni sustav za cerebrospinalnu tekućinu. Dura se otvara lučnim transverzalnim rezom od medijalne prema lateralnoj strani. Frontalni režanj se odmiče lateralno duž krova orbite i slijedeći olfaktorni trakt dolazi se do optičkog živca i kjazme, u 30- 50% slučajeva, oštećuje se olfaktorni trakt, pogotovo kod bifrontalnog pristupa. Ponekad je teško prikazati oba optička živca i kjazmu- u tom slučaju se odvaja arahnoida oko optičkih živaca i Silvijeve fisure, čime se prikaže a. cerebri media i razmiču frontalni i temporalni režanj. Ukoliko su optički živci dugi, tumor se može ukloniti sezanjem između živaca, obično je odvojen samo slojem arahnoida. Ako je tumor cističan, veća je vjerojatnost zaostajanja komadića krhke stijenke ciste i posljedičnih recidiva. Držak hipofize uglavnom se može sačuvati. Međutim, kratki optički živci ne ostavljaju prostora za takav zahvat te se pristupa kroz laminu terminalis. (5)

5.1.6. Bifrontalni interhemisferni pristup

Bifrontalni interhemisferni pristup koristi se pri operaciji lezija koje ne sežu prema posteriornom dijelu treće klijetke, osim za tumore, pogodan je i za aneurizme a.communicans anterior.

Pacijent leži na leđima, glava je blago uzdignuta i vrat eksteniran. Učini se koronarni rez duž linije rasta kose, te se skalp preklapa prema naprijed. Izbuše se dvije rupe u medijanoj liniji, donja u visini gornjeg ruba orbite, gornja 5 cm iznad i još dvije na spoju lateralnog ruba orbite, zigomatičnog nastavka i lineae temporalis. Koštani ulomak se ukloni nakon odvajanja dure. Obzirom da se najčešće otvori frontalni sinus, potrebno je sluznicu odvojiti od kosti i potisnuti je u otvor prema nosnoj šupljini. Prostor se popuni koštanom prašinom i fragmentima preostalim od kraniotomije te se rub zaravna voskom. Ispire se antiseptikom. Dura se otvara u obliku broja 3 položenog paralelno s rezom, te se zašije za perikranij radi prevencije razvoja epiduralnog hematoma postoperativno. Treba posvetiti pozornost mosnim venama i prednjem dijelu sagitalnog sinusa pri otvaranju dure jer je njihovo krvarenje teško kontrolirati, a moguća je i zračna embolija. Može se uvesti ventrikularni kateter u lateralnu klijetku s desne strane. Idući korak je prikazivanje olfaktornog bulbusa na obje strane odvajanjem arahnoida uz kauterizaciju malih krvnih žila. Važno je paralelno raditi na oba olfaktorna trakta kako bi se povećala vjerojatnost njihova

očuvanja. (Slika 10.) Isto tako, treba ih dovoljno ispirati i ne primjenjivati prevelik pritisak.



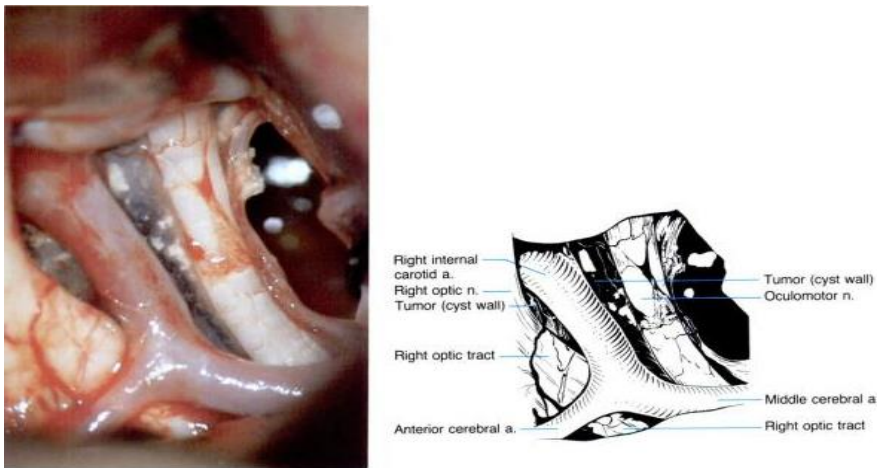
Slika 10. a) crna strelica= sagitalni sinus, b) crne strelice= olfaktorni trakt, zvjezdica= optička kjazma c) bijela strelica= lamina terminalis (preuzeto iz Sinha S, Kumar A, Sharma BS. Bifrontal basal interhemispheric approach for midline suprasellar tumors: our experience with forty-eight patients. *Neurol India*. 2013 Nov-Dec;61(6):581-6.)

Slijedi interhemisferička disekcija tkiva frontalnih režnjeva i prikazivanje vaskularnih struktura. Vrlo je važno razdvojiti ogranke a.communicans anterior, aa.cerebri anteriores te male perforantne arterije od okolnog tkiva kako bi se izbjeglo arterijsko krvarenje, te omogućila dobra vizualizacija i siguran pristup tumoru. Kroz laminu terminalis konačno se pristupa trećoj klijetki. (5)

5.1.7. Pterionalni pristup

Pterionalnim pristupom mogu se ukloniti tvobe koje se šire lateralno u srednju ili prednju lubanjsku jamu. Pristupa se sa strane s koje se tvorba više proširila, ako nema značajne razlike, odabire se strana s koje postoji veći ispad vidnog polja, a u slučaju da ni tu nema razlike, izbor je nedominantna, najčešće desna strana. Ukoliko je hidrocefalus izrazit, prije definitivne operacije postavlja se ventrikuloperitonealni shunt. Pacijent može biti postavljen ležeći na leđima ili boku suprotnom strani na kojoj se izvodi zahvat. Može se postaviti lumbalna drenaža poput one opisane kod prethodnog pristupa. Glava se postavlja tako da je pterion okrenut gore. Rez

započinje ispred tragusa i nastavlja se duž linije rasta kose za bolji prikaz prednjeg, ili zakrivljeno prema straga za bolji prikaz stražnjeg dijela. Prilikom odvajanja mišićja od kosti treba paziti na temporalne ogranke facijalisa. Koštani ulomak oblikuje se bušenjem četiriju rupa: u orbitofrontalnom kutu, sredinom koronarne suture, nisko u temporalnoj jami i sredinom temporalne regije. Veličina ovisi o potrebi, te se mogu dodati i rupe frontalno ili temporalno za bolji pristup. Dura se otvara u medijalnom gornjem kutu koštanog otvora, dok se ostatak dure ostavlja kao zaštita moždanog tkiva od direktnog pritiska retraktora. Retrakcijom frontalnog režnja prikazuje se olfaktorni živac i infrakjzamska cisterna, nakon odvajanja arahnoideje, a potom i a.carotis interna i optički živac. (Slika 11.)



Slika 11. Prikaz anatomskih odnosa tumora, optičkih živaca, okulomotornog živca i arterija. (preuzeto iz Koos WT, Spetzler RF, Lang J. Color Atlas of Microneurosurgery, 2nd ed., vol 1.: Intracranial tumors. New York: Thieme, 1993.)

Retrakcijom temporalnog režnja prikazuju se rub tentorija, okulomotorni živac, a.communicans posterior i interpedunkularna cisterna. Daljnjim napredovanjem u dubinu prikazuju se a.choroidea anterior, dijafragma sele, infundibulum, kontralateralna a.carotis interna i a.basilaris. Ponekad priroda lezije nije posve jasna pa se može uvesti igla i aspirirati sadržaj. Treba izbjeći istjecanje tekućine iz tumora i njeno miješanje s cerebrospinalnom tekućinom i zaštititi okolno tkivo pri disekciji tumora kako bi se smanjila vjerojatnost širenja tumora kroz subarahnoidni prostor.

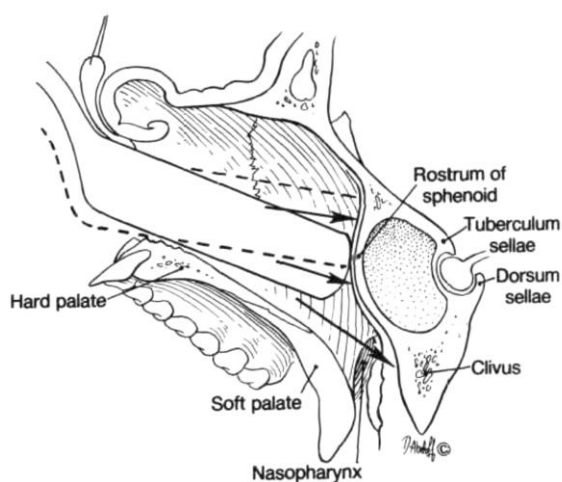
(5)

5.1.8. Transnazalni transfenoidni pristup

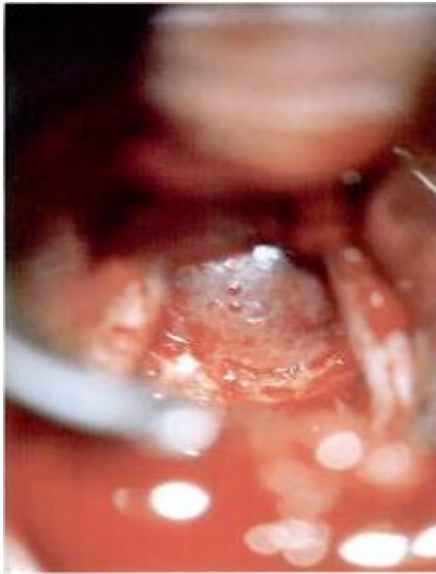Ovaj pristup zlatni je standard za operacije tumora hipofize, a omogućuje pristup i trećoj klijetki.

Pacijent se postavlja ležeći na leđima, glave elevirane za 15°. Treba pripremiti i područje trbuha ili bedra za uzimanje masnog tkiva kojim će se popuniti sfenoidni sinus. Obzirom da se putem do sfenoidnog sinusa susreće flora usne i nosne šupljine, poželjna je profilaktička primjena intravenskih antibiotika ili obilno ispiranje otopinom antibiotika. Sluznica nosne šupljine i gingive anestetizira se lidokainom uz dodatak adrenalina, te se nosna sluznica tretira 5% otopinom kokaina kako bi se postigla vazokonstrikcija. Učini se subperiostalni rez od jedne očnjačke udubine do druge te se prikazuje rostrum maksile. Po potrebi se resecira spina nasi dok se ne dobije odgovarajuća vizualizacija stražnje stijenke nazofarinksa.

Uklanja se tamponada nosa te se odvaja sluznica, počevši medijalno u dnu nosnog kanala pa prema gore sve do spoja kvadrigeminalne hrskavice i vomera. Tada se odvaja hrskavica od gornjeg dijela vomera te se odmiče u stranu. Slijedeći perpendikularnu laminu dolazi se do rostruma sfenoida. Ukoliko je sinus pneumatiziran, može se pristupiti unutrašnjosti pomoću otvora, ako nije, pažljivo se otklanja koštana stijenka. Sluznica sinusa se uklanja, kao i mala koštana pregrada koja obično postoji unutar sinusa. Uklanja se koštano dno sele i, po potrebi, tuberkulum, te se zarezuje dura uz koagulaciju cirkularnog sinusa, čime se konačno pristupa tvorbi. (Slika 12., Slika 13.)



Slika 12. Transnazalni transsfenoidni pristup (preuzeto iz Apuzzo MLJ (ur). Surgery of the third ventricle. Los Angeles: Williams & Wilkins, 1998.)



Slika 13. Prikaz tumora nakon odstranjenja koštanog dna sele. (preuzeto iz Koos WT, Spetzler RF, Lang J. Color Atlas of Microneurosurgery, 2nd ed., vol 1.: Intracranial tumors. New York: Thieme, 1993.)

Ukoliko je nastala likvorska fistula, zatvara se presatkom fascije late, učvršćuje mrežicom ili komadićem hrskavice te podupire masnim tkivom kojim se popuni sfenoidni sinus.(5)

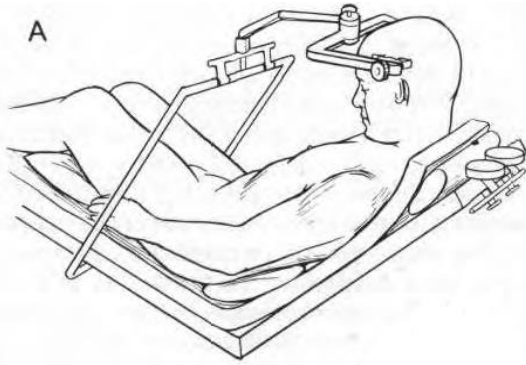
Danas se često primjenjuje endoskopski pristup uz formiranje nazoseptalnog režnja. Tim pristupom se mogu uklanjati tumori hipofize ali i drugi supraselarni tumori.

5.2. Stražnji pristupi

5.2.1. Infratentorijalni supracerebelarni pristup

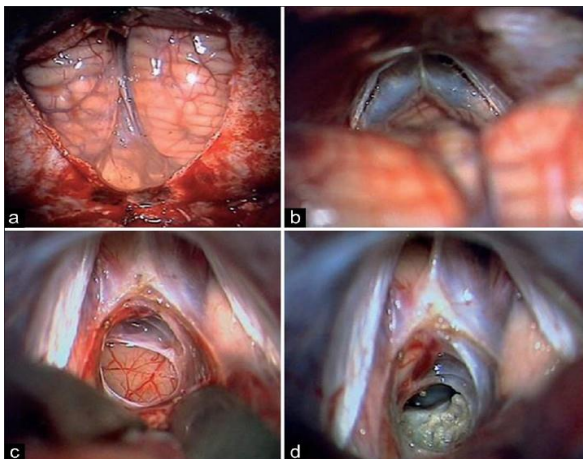
Ovaj pristup pogodan je za manje i srednje velike tumore pinealne regije koji se ne šire dorzalno, lateralno niti prema dubokim venskim strukturama.

Pacijent je u sjedećem stavu, ali je savijen u obliku slova C, uz potporu lumbalnog dijela kralježnice jastukom. Glava je flektirana prema naprijed. (Slika 14.)



Slika 14. Položaj pacijenta za infratentorijalni supracerebelarni pristup (preuzeto iz Apuzzo MLJ (ur). Surgery of the third ventricle. Los Angeles: Williams & Wilkins, 1998.)

Učini se rez skalpa u središnjoj liniji koji seže od lambdoidne suture do razine C4. Koštani ulomak je ovalnog oblika, širi u latero-lateralnom smjeru, od vanjske okcipitalne protuberancije do 1 cm poviše foramen magnuma. Dura se otvara rezom u obliku slova V, te se zarezže tako da se dobiju 3 kraka koji se preklope prema gore. Prepariraju se i koaguliraju vene između cerebeluma i dure. Razmicanjem malog mozga od tentorija prikazuje se arahnoida i v. precentralis cerebellaris, koja se koagulira. Napredovanjem u dubinu dolazi se do pinealne regije, pri čemu treba obratiti pozornost na v. Galen i vv. Rosenthali. Ovdje se obično prikazuje stražnja stijenka tumora. (5), (Slika 15.)

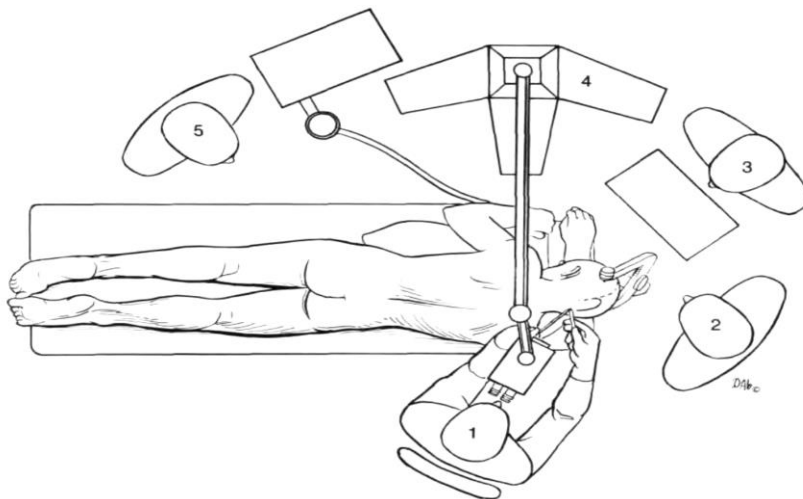


Slika 15. Prikaz tumora pinealne regije (preuzeto iz Behari S, Jaiswal S, Nair P, Garg P, Jaiswal AK. Tumors of the posterior third ventricular region in pediatric patients: The Indian perspective and a review of literature. J Pediatr Neurosci. 2011 Oct;6(Suppl 1):S56-71)

5.2.2. Okcipitalni transtentorijalni pristup

Ovaj pristup ima prednost pred supracerebelarnim infratentorijalnim utoliko što u operacijskom polju nema vena koje bi se morale koagulirati niti mogle ugroziti.

Optimalna pozicija pacijenta je na trbuhu ili bočnom “park bench” položaju. Pacijent leži na trbuhu, ali tako da je strana tijela suprotna od strane kraniotomije poduprta jastucima. Ruka na strani na kojoj se izvodi kraniotomija savinuta je kao da glava pacijenta počiva na njoj, ali je spuštена niže od razine operacijskog stola. Glava je rotirana za 45° od sagitalne ravnine. (Slika 16.)



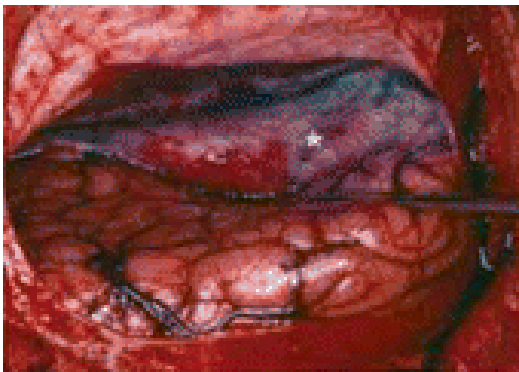Slika 16. “Park bench” položaj. 1- operater, 2- asistent, 3- med.sestra instrumentarka, 4- stalak operacijskog mikroskopa, 5- anesteziolog.(preuzeto iz Apuzzo MLJ (ur). Surgery of the third ventricle. Los Angeles: Williams & Wilkins, 1998.)

Učini se pravokutni rez skalpa bridova 6-7 cm, od razine vanjske okcipitalne protuberancije, počevši 1 cm lijevo od medijane linije, sežući tik ispod lambdoidne suture. Skalp se preklapa prema dolje. Izbuši se 6 rupa u kosti, 4 po 1 cm lateralno od sagitalnog sinusa sa svake strane, te još dvije na lateralnom rubu reza. Dura se otvara rezovima paralelnim sa sagitalnim i trasverzalnim sinusom, uz dijagonalni rez od donjeg medijalnog do gornjeg lateralnog kuta. Retrakcija nije nužna ako je pacijent u prethodno opisanoj poziciji, jer okcipitalni režanj zapravo odmiče

gravitacija. Slijedi otvaranje tentorija rezom paralelnim sa sagitalnim sinusom, te se vizualizira arahnoida s venama Galenskog sustava. Nužno je pažljivo preparirati v. Galeni i v. Rosenthali, obično samo sa strane na kojoj se izvodi zahvat. Nakon odvajanja vena od arahnoida, pristupa se tumoru. (5)

5.2.3. Stražnji interhemisferni retrokalozalni i transkalozalni pristup

Ovi pristupi u osnovi slični prednjim intrahemisfernim pristupima, Pacijent se postavlja slično kao kod prethodno opisanog pristupa, tako da dio retrakcije zapravo obavlja gravitacija. Mogućnost oštećenja važnih intrakranijskih struktura je relativno mala, a dobiva se pristup stražnjem dijelu treće klijetke, pinealnoj regiji i kvadrigeminalnoj cisterni i ploči. (Slika 17.) Prikaz ovih struktura postiže se rezom tentorija, falksa, retrakcijom ili rezom splenijuma te rezom stražnjeg dijela tijela kalozuma. Rezom tentorija prikazuje se kvadrigeminalna ploča. Pristupom kroz falks se postiže bolja vizualizacija suprotne strane, retrakcijom splenijuma prikazuju se stražnji dio treće klijetke i gornji dio kvadrigeminalne regije, a rezom stražnjeg dijela kalozuma pristupa se srednjoj i stražnjoj trećini klijetke. (5)



Slika 17. Prikaz tentorija (bijela zvjezdica), (preuzeto iz Davidson L, Krieger MD, McComb JG. Posterior interhemispheric retrocallosal approach to pineal region and posterior fossa lesions in a pediatric population. J Neurosurg Pediatr. 2011 May;7(5):527-33.)

6. LITERATURA

1. Hladky SB, Barrand MA. Mechanisms of fluid movement into, through and out of the brain: evaluation of the evidence. *Fluids and Barriers of the CNS* 2014, 11:26. doi:10.1186/2045-8118-11-26
2. Fanghänel J, Pera F, Anderhuber F, Nitsch R (ur): *Waldeyerova anatomija čovjeka*. Zagreb: Golden marketing- Tehnička knjiga, 2009.
3. Bayer SA, Altman J: *The human brain during the first trimester*. Boca Raton: CRC Press, 2007.
4. Gray, H. *Anatomy of the human body*, 20thed. Philadelphia: Lea & Febiger, 1918.
5. Apuzzo MLJ (ur). *Surgery of the third ventricle*. Los Angeles: Williams & Wilkins, 1998.
6. Watabe T, Inukai T, Hongo K, Nakagawa H. Anatomical variants in the floor of the third ventricle; implications for endoscopic third ventriculostomy. *J Neurol Neurosurg Psychiatry* 2000;69:531-534 doi:10.1136/jnnp.69.4.531
7. Koos WT, Spetzler RF, Lang J. *Color Atlas of Microneurosurgery*, 2nd ed., vol 1.: Intracranial tumors. New York: Thieme, 1993.
8. Glastonbury CM, Osborn AG, Salzman KL. Masses and malformations of the third ventricle: normal anatomic relationships and differential diagnoses. *Radiographics* 2011 Nov-Dec;31(7):1889-905. doi: 10.1148/rg.317115083
9. Scheithauer BW, Hawkins C, Tihan T, Vandenberg SR, Burger PC. Pilocytic astrocytoma. In: Louis DN, Ohgaki H, Wiestler OD, Cavenee WK, editors. *WHO classification of tumours of the central nervous system*. 4. Lyon: IARC; 2007. pp. 14–21.
10. Love S, Louis DN, Ellison DW: *Greenfield's neuropathology*, 8th ed., vol 2. Boca Raton: CRC Press, 2008.
11. Forsyth PA, Shaw EG, Scheithauer BW, O'Fallon JR, Layton DD, Jr, Katzmann JA. Supratentorial pilocytic astrocytomas: a clinicopathologic, prognostic, flow cytometric study of 51 patients. *Cancer*. 1993;72:1335–1342. doi: 10.1002/1097-0142(19930815)72:4<1335.
12. Mazloom A, Hodges JC, Teh BS, Chintagumpala M, Paulino AC. Outcome of patients with pilocytic astrocytoma and leptomeningeal dissemination. *Int J Radiat Oncol Biol Phys*. 2012 Oct 1;84(2):350-4. doi: 10.1016/j.ijrobp.2011.12.044.

13. Parsa CF, Givrad S. Juvenile pilocytic astrocytomas do not undergo spontaneous malignant transformation: grounds for designation as hamartomas. *Br J Ophthalmol*. 2008 Jan;92(1):40-6.
14. Chourmouzi D, Papadopoulou E, Konstantinidis M, Syrris V, Kouskouras K, Haritanti A, Karkavelas G, Drevelegas A. Manifestations of pilocytic astrocytoma: a pictorial review. *Insights Imaging*. 2014 Jun; 5(3): 387–402. doi: 10.1007/s13244-014-0328-2
15. Koeller KK, Rushing EJ. Pilocytic astrocytoma: radiologic-pathologic correlation. *Radiographics*. 2004;24:1693–1708. doi: 10.1148/rg.246045146.
16. Linscott LL, Osborn AG, Blaser S, et al. Pilomyxoid astrocytoma: expanding the imaging spectrum. *AJNR*. 2008;29:1861–1866. doi: 10.3174/ajnr.A1233.
17. Okamoto Y, Di Patre PL, Burkhard C, Horstmann S, Jourde B, Fahey M, et al.: Population-based study on incidence, survival rates, and genetic alterations of low-grade diffuse astrocytomas and oligodendrogliomas. *Acta Neuropathol* 108:49–56, 2004
18. Mandell J: *Core radiology: A visual approach to diagnostic imaging*. Cambridge:Cambridge University Press, 2013.
19. Tay KL, Tsui A, Phal PM, Drummond KJ, Tress BM. MR imaging characteristics of protoplasmic astrocytomas. *Neuroradiology*. 2011 Jun;53(6):405-11. doi: 10.1007/s00234-010-0741-2.
20. Babu R, Bagley JH, Park JG, Friedman AH, Adamson C. Low-grade astrocytomas: the prognostic value of fibrillary, gemistocytic, and protoplasmic tumor histology. *J Neurosurg*. 2013 Aug;119(2):434-41. doi: 10.3171/2013.4.JNS122329.
21. Bernstein M, Berger MS: *Neurooncology: The Essentials*, 2ed. New York: Thieme, 2011.
22. Brant WE, Helms CA: *Fundamentals of Diagnostic Radiology*. Philadelphia: Lippincott Williams & Wilkins, 2007.
23. Lin C, Lieu A, Lee K, Yang Y, Kuo T, Hung M, Loh J, Yen C, Chang C, Howng S, Hwang S. The conditional probabilities of survival in patients with anaplastic astrocytoma or glioblastoma multiforme. *Surg Neurol*. 2003;60:402–406. doi: 10.1016/S0090-3019(03)00322-7.
24. Beaumont TL, Limbrick DD, Smyth MD. Advances in the management of subependymal giant cell astrocytoma. *Childs Nerv Syst*. 2012 Jul;28(7):963-8. doi: 10.1007/s00381-012-1785-x.

25. Sinson G, Sutton L, Yachnis A, Duhaime A, Schut L. Subependymal giant cell astrocytomas in children. *Pediatr Neurosurg* 1994; 20:233-239.
26. Oikawa S, Sakamoto K, Kobayashi N. A neonatal huge subependymal giant cell astrocytoma: case report. *Neurosurgery* 1994; 35:748-750.
27. Hussain N, Curran A, Pilling D, Malluci CL, Ladusans EJ, Alfirevic Z, Pizer B. Congenital subependymal giant cell astrocytoma diagnosed on fetal MRI. *Arch Dis Child*. 2006 Jun; 91(6): 520. doi:10.1136/adc.2005.081703
28. Wiestler O, Schiffer D. Subependymoma. In: Kleihues P, Cavenee W, eds. *Pathology and genetics of tumours of the nervous system*. Lyon, France: IARC, 2000; 80-81
29. Lobato R, Sarabia M, Castro S, et al. Symptomatic subependymoma: report of four new cases studied with computed tomography and review of the literature. *Neurosurgery* 1986; 19:594-598.
30. Kurukumbi M, Muley A, Ramidi G, Wynn Z, Jayam Trough A. A rare case of subependymoma with an atypical presentation: a case report. *Case Rep Neurol*. 2011 Sep-Dec; 3(3): 227–232. doi: 10.1159/000333061
31. Anselem O, Mezzetta L, Grangé G, Zerah M, Benard C, Marcou V, Fallet-Bianco C, Adamsbaum C, Tsatsaris V. Fetal tumors of the choroid plexus: is differential diagnosis between papilloma and carcinoma possible? *Ultrasound Obstet Gynecol*. 2011 Aug; 38(2):229-32. doi: 10.1002/uog.8919.
32. Vassallo M, Maruotti GM, Quarantelli M, Pastore G, Paladini D. Choroid Plexus Carcinoma: Prenatal Characterization by 3-Dimensional Sonography and Magnetic Resonance Imaging, Perinatal Management, and Natural History. *J Ultrasound Med*. 2012 Feb; 31(2):337-9.
33. Fauchon F, Jouvét A, Paquis P, Saint-Pierre G, Mottolese C, Ben Hassel M, Chauveinc L, Sichez JP, Philippon J, Schlienger M, Bouffet E. Parenchymal pineal tumors: a clinicopathological study of 76 cases. *Int J Radiat Oncol Biol Phys*. 2000 Mar 1;46(4):959-68.
34. Packera RJ, Cohenb BH, Cooneyc K. Intracranial Germ Cell Tumors. *Oncologist*. 2000;5(4):312-20.
35. Bunin GR, Surawicz TS, Witman PA, Preston-Martin S, Davis F, Bruner JM. The descriptive epidemiology of craniopharyngioma. *J Neurosurg*. 1998 Oct;89(4):547-51.

36. Mortini P, Losa M, Pozzobon G, Barzaghi R, Riva M, Acerno S, Angius D, Weber G, Chiumello G, Giovanelli M. Neurosurgical treatment of craniopharyngioma in adults and children: early and long-term results in a large case series. *J Neurosurg.* 2011 May;114(5):1350-9. doi: 10.3171/2010.11.
37. Armao D, Castillo M, Chen H, Kwock L. Colloid Cyst of the Third Ventricle: Imaging-pathologic Correlation. *AJNR* 2000 21: 1470-1477
38. Mamourian AC, Cromwell LD, Harbaugh RE. Colloid cyst of the third ventricle: sometimes more conspicuous on CT than MR. *AJNR Am J Neuroradiol* 1998;19:875-878
39. Desai KI, Nadkarni TD, Muzumdar DP, Goel AH. Surgical management of colloid cyst of the third ventricle--a study of 105 cases. *Surg Neurol.* 2002 May;57(5):295-302
40. Sinha S, Kumar A, Sharma BS. Bifrontal basal interhemispheric approach for midline suprasellar tumors: our experience with forty-eight patients. *Neurol India.* 2013 Nov-Dec;61(6):581-6. doi: 10.4103/0028-3886.125247.
41. Behari S, Jaiswal S, Nair P, Garg P, Jaiswal AK. Tumors of the posterior third ventricular region in pediatric patients: The Indian perspective and a review of literature. *J Pediatr Neurosci.* 2011 Oct;6(Suppl 1):S56-71. doi: 10.4103/1817-1745.85713.
42. Davidson L, Krieger MD, McComb JG. Posterior interhemispheric retrocallosal approach to pineal region and posterior fossa lesions in a pediatric population. *J Neurosurg Pediatr.* 2011 May;7(5):527-33. doi: 10.3171/2011.2.PEDS10123.

7.ŽIVOTOPIS

Zovem se Marijana Boček. Rođena sam 1990. u Sisku, gdje sam završila osnovnu i srednju školu (Gimnazija Sisak 2005.- 2009., Glazbena škola "Fran Lhotka" Sisak 2004.- 2008.). Po završetku gimnazije započela sam studij na Medicinskom fakultetu Sveučilišta u Zagrebu (2009). Govorim engleski, njemački i ruski jezik te od 2009. obavljam službu katedralnog orguljaša u Sisku.