

Rezultati liječenja rupture Ahilove tetive perkutanom metodom na Klinici za traumatologiju KBC-a "Sestre milosrdnice"

Čukelj, Fabijan

Master's thesis / Diplomski rad

2022

Degree Grantor / Ustanova koja je dodijelila akademski / stručni stupanj: **University of Split, School of Medicine / Sveučilište u Splitu, Medicinski fakultet**

Permanent link / Trajna poveznica: <https://um.nsk.hr/um:nbn:hr:171:735996>

Rights / Prava: [In copyright](#)

Download date / Datum preuzimanja: **2022-09-27**



Repository / Repozitorij:

[MEFST Repository](#)



SVEUČILIŠTE U SPLITU
MEDICINSKI FAKULTET

Fabijan Čukelj

**REZULTATI LIJEČENJA RUPTURE AHILOVE TETIVE PERKUTANOM
METODOM NA KLINICI ZA TRAUMATOLOGIJU KBC-A "SESTRE
MILOSRDNICE"**

Diplomski rad

Akadska godina:

2021./2022.

Mentor:

doc. dr. sc. Srećko Sabalić, dr. med.

Split, srpanj 2022.

SVEUČILIŠTE U SPLITU
MEDICINSKI FAKULTET

Fabijan Čukelj

**REZULTATI LIJEČENJA RUPTURE AHILOVE TETIVE PERKUTANOM
METODOM NA KLINICI ZA TRAUMATOLOGIJU KBC-A "SESTRE
MILOSRDNICE"**

Diplomski rad

Akadska godina:

2021./2022.

Mentor:

doc. dr. sc. Srećko Sabalić, dr. med.

Split, srpanj 2022.

SADRŽAJ

1. UVOD.....	1
1.1. Anatomija	2
1.2. Biomehanika	4
1.3. Epidemiologija.....	5
1.4. Etiopatogeneza.....	6
1.5. Mehanizam ozljede	8
1.6. Klinička slika	8
1.7. Slikovna dijagnostika.....	10
1.8. Liječenje	11
1.8.1. Konzervativno liječenje	11
1.8.2. Kirurško liječenje.....	12
2. CILJ ISTRAŽIVANJA.....	16
2.1. Cilj istraživanja.....	17
2.2. Hipoteza	17
3. MATERIJALI I METODE.....	18
3.1. Organizacija studije	19
3.2. Ispitanici	20
3.3. Mjere ishoda	20
3.4. Statistička obrada podataka	20
4. REZULTATI	21
5. RASPRAVA.....	26
6. ZAKLJUČCI	30
7. POPIS CITIRANE LITERATURE.....	33
8. SAŽETAK.....	39
9. SUMMARY	41
10. ŽIVOTOPIS	43

Želio bih se zahvaliti svom dragom mentoru doc.prim.dr.sc. Srećku Sabaliću na posvećenom vremenu i pomoći prilikom izrade ovog diplomskog rada.

Hvala svim profesorima Medicinskog fakulteta u Splitu na znanju i vremenu koje su pružili za vrijeme obrazovanja.

Na kraju se želim iskreno zahvaliti ponajviše svojoj obitelji i djevojci, ali i prijateljima na podršci i trudu pruženom za vrijeme ovog akademskog putovanja.

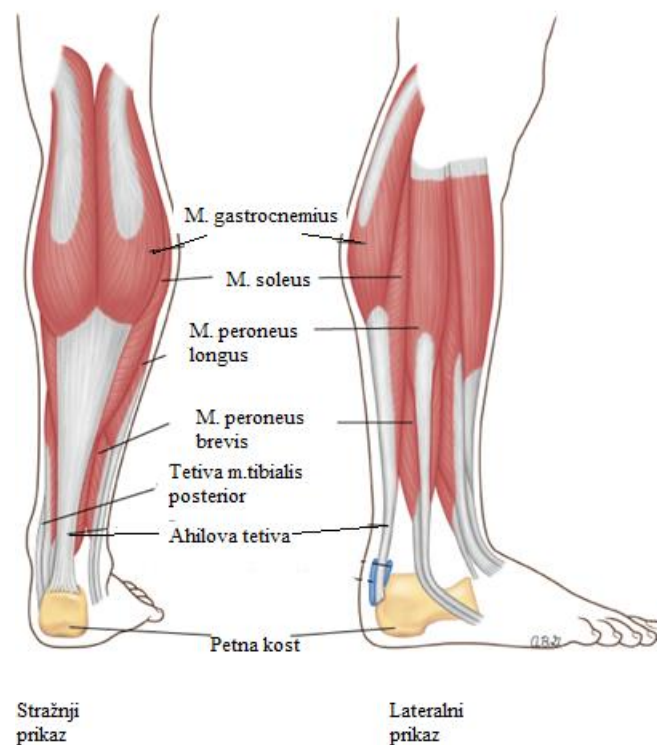
1. UVOD

Priča o Ahilovoj tetivi čije je ime izvedeno iz epa Ilijade legendarnog grčkog pjesnika Homera, potječe iz grčke mitologije. Ahilej je bio veličanstven ratnik i, prema mitu, u djetinjstvu ga je njegova majka Tetida željela učiniti besmrtnim te ga je uronila u rijeku Stiks, jednu od pet rijeka podzemlja. Pri tom je zaboravila uroniti i petu za koju ga je držala pa je to mjesto ostalo jedina ranjiva točka njegovog tijela. Upravo je na tom mjestu Ahileja smrtno ranio otrovnom strijelom trojanski princ Paris tijekom Trojanskog rata te od tad potječe metafora nečije slabosti znana kao Ahilova peta (1). Suprotno kolokvijalnom izrazu, samu Ahilovu tetivu, danas popularni eponim za tendo calcanei, najdeblju i najsnažniju tetivu ljudskog tijela, kao izraz upravo tim riječima prvi put spominje krajem 18. stoljeća francuski kirurg Jean-Louis Petit (2). Karakteristično je obilježje ljudske anatomije te se smatra važnim kotačićem u ljudskoj evoluciji. Proces prirodne selekcije čovjeka kritično je povezan s njegovom sposobnošću trčanja, a čovjekova jedinstvena kombinacija brzine i iznimne izdržljivosti je podcijenjena. Ahilova tetiva bila je jedan od ključnih čimbenika u tom razvoju (3). Unatoč svemu tome, podložna je ozljedama te u modernim vremenima, kada popularnost rekreativnog bavljenja sportom intenzivno raste, ruptura Ahilove tetive postaje jedan od učestalijih medicinskih problema današnjeg društva, posebice u muškoj populaciji srednjih godina (4). Dodatni problem predstavlja i odgoda u dijagnozi akutne rupture gdje se više od 20% ovakvih ozljeda ne prepozna na vrijeme ili sami pacijenti ne traže hitnu medicinsku pomoć, podcjenjujući samu težinu ozljede (5). Akutne rupture Ahilove tetive se liječe različitim pristupima, bilo konzervativnim ili kirurškim. Iako postoji zajednički konsenzus da je najbolji pristup operacijski, unatoč ekstenzivnim istraživanjima u posljednjem desetljeću, odluka za najbolji protokol liječenja ovih ruptura i dalje je tema rasprava i neslaganja (6).

1.1. Anatomija

Regio cruris posterior, u sklopu koje se nalazi stražnja skupina potkoljениčnih mišića raspoređena je u dva sloja, površinski i dubinski koji su međusobno odvojeni listom potkoljениčne fascije. U površinskom sloju se nalazi m. triceps surae, kojeg tvore dva snažna i masivna mišića, m. gastrocnemius i m. soleus, koji su osobito razvijeni zbog uspravnog tjelesnog stava te omogućuju hodanje. Medijalna i lateralna glava m. gastrocnemiusa, čija su proksimalna hvatišta na unutarnjoj strani medijalnog i lateralnog kondila femura, prelaze koljeno razdvojeni i spajaju se u jedan mišićni trbuh u površinskom stražnjem odjeljku noge (7). M. gastrocnemius sadrži uglavnom bijela, brzo trzajuća mišićna vlakna tipa IIB (8). M. soleus polazi sa stražnje strane i stražnjeg ruba fibule, odnosno sa stražnje strane tibije te se tetivna polazišta s obje kosti spajaju i tvore tetivni luk koji s m. popliteusom omeđuje poplitealni

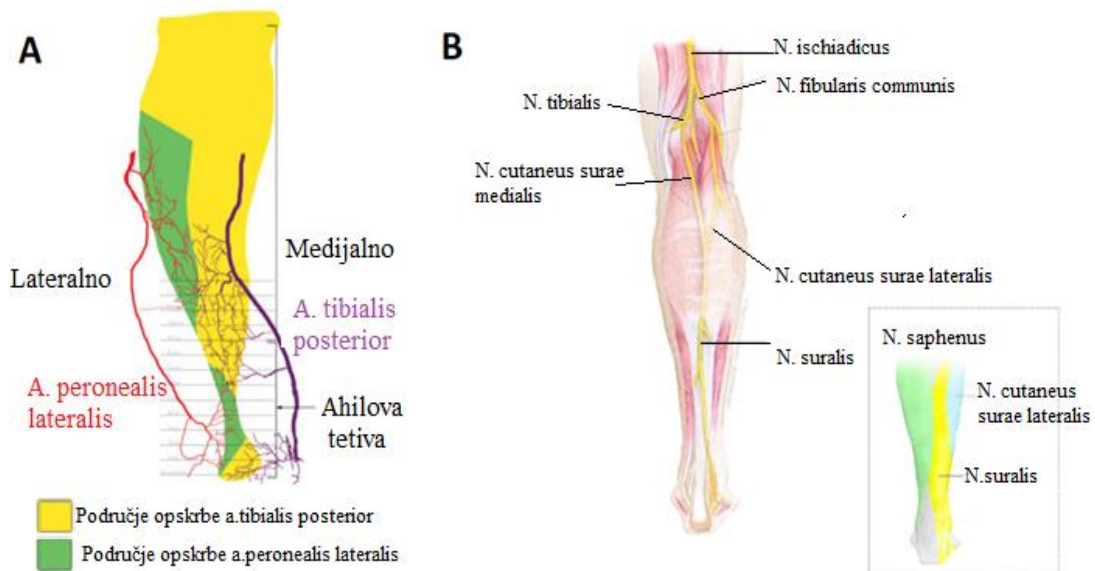
kanal kroz koji polaze a. i v. poplitea i n. tibialis koji inervira m. triceps surae. M. soleus je glavni plantarni fleksor gležnja i daje najveći doprinos Ahilovoj tetivi (7). Sastoji se prvenstveno od crvenih sporo trzajućih mišićnih vlakana tipa I (8). Zajedno se opisuje i m. plantaris, vestigijalni mišić s insercijom između m.gastrocnemiusa i m.soleusa. Iako nije razvijen u 8-10% osoba te je beznačajan za biomehaniku nožnog i koljenog zgloba, njegova tetiva se često koristi kao transplantat. Završne tetive m.gastrocnemiusa i m.soleusa se ujedinjuju u zajedničku Ahilovu tetivu, tendo calcaneus (Achillis), koja hvatište ima na donjoj polovici stražnje strane petne kosti, calcaneusa. Sinovijalna vreća, bursa tendinis calcanei odvaja Ahilovu tetivu od gornje strane petne kosti, smanjujući frikciju što omogućava slobodne pokrete tetive preko kosti (slika 1) (7).



Slika 1. Anatomski prikaz Ahilove tetive. Izvor: Achilles tendon and superficial calf muscle anatomy - UpToDate [Internet]. [citirano 03. lipanj 2022.]. Dostupno na: <https://www.uptodate.com/contents/image?imageKey=EM%2F58376>.

Tetiva nema pravu sinovijalnu ovojniciu, ali je prekrivena paratenonom, tankom opnom koji ima primarno vaskularnu funkciju koju ostvaruje difuzijom, ali i potpomaže kliznoj funkciji tetive. Važno je naglasiti da paratenon okružuje tetivu takvim načinom da bi njegovim uklanjanjem nestala sva vaskularna opskrba tetive. Nutritivna opskrba također difuzijom dolazi iz mišićno-tetivnog, koštano-tetivnog spoja i okolnih mekih tkiva. Generalno, tetiva ima

siromašnu opskrbu krvlju skoro cijelom svojom dužinom, koja prvenstveno potječe od a. peronealis lateralis te a. tibialis posterior (slika 2A), a relativno područje hipovaskularizacije postoji u srednjem dijelu tetive što odgovara i regiji u kojoj se javlja i najveći broj ozljeda. Upravo ta činjenica može biti i razlog slabijeg cijeljenja nakon traumatskih ozljeda tetive (9). Sama inervacija Ahilove tetive prvenstveno dolazi putem vlakana n. suralis koji inervira kožu posterolateralnog dijela distalne trećine potkoljenice i kožu lateralnog dijela stopala (slika 2B). Vlakna n.suralisa nastaju kombinacijom grana tibijalnog i zajedničkog peronealnog živca. Prema istraživanju Citaka i suradnika, 8,8-12,4 cm proksimalno od gornjeg ruba petne kosti suralni živac prelazi preko lateralnog ruba Ahilove tetive. Zbog takvog anatomskog položaja je podložan jatrogenim ozljedama prilikom kirurških postupaka i takva ozljeda može rezultirati senzornim deficitom u inervacijskom području (10,11).



Slika 2. Shematski prikaz Ahilove tetive a) vaskularna opskrba s irigacijskim područjima (9), b) inervacijska područja Ahilove tetive. Izvor: Uncommon injuries: sural nerve neuropathy [Internet]. Sports Injury Bulletin. 2018 [citirano 03. lipanj 2022.]. Dostupno na: <https://www.sportsinjurybulletin.com/unusual-injuries-sural-nerve/>.

1.2. Biomehanika

Funkcija m. triceps surae je ključna za hod, trčanje i skakanje. Osim što kao najjači plantarni fleksor generira propulzijsku silu koja djelujući protiv gravitacijske sile omogućuje odizanje pete od poda, djeluje i u donjem nožnom zglobu kao aduktor i supinator stopala pružajući stabilnost tijelu u uspravnom položaju. M. gastrocnemius djeluje i kao fleksor potkoljenice u koljenom zglobu (12). Osim svoje funkcije u lokomotornom sustavu m. triceps surae ima važan doprinos i u kardiovaskularnom sustavu. Zbog izostanka venskog mišićnog

sloja, kontrakcije m.triceps surae predstavljaju pokretačku silu koja značajno utječe na vensku cirkulaciju u donjim ekstremitetima, odnosno preuzima ulogu mišićne venske crpke i omogućuje protok i povrat venske krvi srcu (13).

Ahilova tetiva djeluje kao prijenosnik sile generirane u plantarnim fleksorima stopala te doprinosi stabilizaciji gležnja i omogućuje pokret. Nije rigidna struktura koja veže mišić i kost već joj njena strukturalna svojstva omogućuju elastičnost i bolju apsorpciju sile što rezultira većom prilagodljivošću na povećano opterećenje i uporabu (14). Doral je u svojim istraživanjima otkrio da je sila opterećenja Ahilove tetive (9kN) koja se generira za vrijeme trčanja i do 12,5 puta veća od tjelesne težine. Za vrijeme hoda ta sila iznosi 2.6kN, dok se vožnjom bicikle generira sila manja od 1kN (15). Usporedbe radi, prednji križni ligament podnosi maksimalno opterećenje od 1.7kN, što iznosi samo frakciju sile s kojom se Ahilova tetiva treba nositi u zahtjevnijim pokretima (16). To daje i objašnjenje zašto ponekad ruptura Ahilove tetive može nastati iz jednog naglog pokreta. Sama tetiva se prilagođava vanjskim podražajima i ponavljajućim silama mijenjajući sastav samog tkiva tetive. Tenociti imaju u tom procesu središnju ulogu, remodelirajući i proizvodeći izvanstanični matriks ovisno o signalima mehaničkih receptora koji se nalaze u samoj tetivi. Istezanje vlakana uslijed opterećenja za više od 4% dovodi do mikroskopskih oštećenja i djelomičnog pada funkcije tetive. Opterećenje koje rezultira elongacijom vlakana višom od 8% rezultira makroskopskim oštećenjem i kidanjem tetivnih vlakana, a shodno tome rupturi tetive i potpunom gubitku funkcije (17).

1.3. Epidemiologija

Rupture Ahilove tetive su jedna od najčešćih ozljeda u odrasloj populaciji unatoč tome što je to najjača i najdeblja tetiva u čovjeka, te se s njenom pojavnosti liječnici susreću sve više u modernim vremenima. Dulji životni vijek, visoke stope pretilosti, ali i porast broja „weekend warriors“, to jest sportaša rekreativaca uz sve bolju dijagnostiku i dokumentaciju rupture se smatraju glavnim uzrocima povećane incidencije ozljede (18). Incidencija je u rasponu od oko 30 godina (od 1979. do 2011.) narasla deseterostruko, s 2.1 na 21.5 na 100 000 ljudi u godini, dok u određenim populacijama ta incidencija raste i do 40 na 100 000 ljudi u godini (19,20). Oko 60 do 87% svih ruptura povezano je s tjelesnom aktivnosti, a 70% tih ruptura nastaje igrajući nogomet, badminton ili rukomet, i to najčešće na nedominantnoj nozi (21). Raspodjela rupture po spolu ukazuje kako su predominantno zahvaćeni muškarci, a omjer naspram žena varira od 2:1 do 19:1, ovisno o gledanoj populaciji (22). Dobna raspodjela pokazuje bimodalnu distribuciju, s vrhuncem javljanja u muškoj populaciji u trećem i četvrtom desetljeću, dok je kod žena vrhunac pojavnosti zabilježen u dobnoj skupini između četvrtog i šestog desetljeća

života. Drugi vrhunac se kod oba spola javlja iznad šezdesete godine. Za prvi vrhunac se uzrokom smatraju ozljede nastale uslijed djelovanja sile visoke energije u sportu, dok se drugi vrhunac u starijih povezuje s degenerativnim procesima koji dovode do spontanih ruptura djelovanjem sile niske energije (23). Lokacija rupture se najčešće nalazi u području od 2. do 6. cm proksimalno od mjesta insercije tetive na petnu kost, što se djelomično može objasniti iznimno visokim silama naprezanja, najčešće nastalim u sportskim aktivnostima i zonom hipovaskularizacije u središnjem dijelu tetive (24).

1.4. Etiopatogeneza

U proteklih pola stoljeća postojale su brojne teorije i istraživanja koja su se direktno bavila problematikom etiologije rupture Ahilove tetive, no ona još uvijek nije točno definirana. Relativno davne 1959.g. su Lagergen i Lindholm zaključili da ruptura nastaje relativnom hipovaskularizacijom Ahilove tetive koju su dokazivali angiografskim studijama te da je predilekcijsko mjesto nastanka rupture između 2. i 6. cm proksimalno od insercije tetive za petnu kost (25). Nakon toga su se počele javljati brojne teorije o etiopatogenezi u moru kojih se predominantno populariziralo par teorija. Degenerativna teorija kao uzrok rupture navodi degeneraciju koja je rezultat sporo i teško zacjeljujućih mikrotrauma u središnjem dijelu tetive podložnom hipoksiji i poremećenom metabolizmu zbog slabe krvne opskrbe (26). Prema teoriji kontinuuma, starenjem dolazi do kronične degeneracije tetive što uzrokuje kaskadu stanično posredovanih reakcija koje dovode do nastanka upalne reakcije. Inflamatorni citokini koji se otpuštaju takvom reakcijom posreduju u sintezi i degradaciji tetive poticanjem povećane proizvodnje kolagena tipa III i V. Ovakvi tipovi kolagena remete normalnu građu tetive koja postaje kruta, slabije otporna i podložna promjenama nastalim djelovanjem mehaničkog opterećenja (27). U kombinaciji s aktivnostima koje uključuju ekscentričnu silu i eksplozivne polimetričke kontrakcije ova teorija može djelomično objasniti porast incidencije ruptura u rekreativaca srednje životne dobi. Mehanička teorija tvrdi da i u histološki nepromijenjenim tetivama rupture mogu nastati repetitivnim mikrotraumama. Nekoordinirane mišićne kontrakcije mogu uzrokovati nastanak ovih mikrotrauma te dovesti do rupture u inače histološki zdravoj tetivi, a karakteristične su kod dugog razdoblja inaktivnosti i preranog vraćanja naporu, pogotovo onim aktivnostima koje zahtijevaju brzi pokret odizanja ekstremiteta od tla (26,28). Nadalje, kroz vrijeme su se izdvojili još neki rizični čimbenici za koje se smatra da imaju ulogu u nastanku rupture Ahilove tetive. Primjer toga je dekorin, leucinom bogati proteoglikan koji se izlučuje u izvanstaničnom prostoru gdje izravno stupa u interakciju s kolagenom i doprinosi razvojnim procesima i biomehanici tetive. Pretpostavlja se da njegova smanjena transkripcija

mijenja strukturalna svojstva tetive, ali i otežava njeno funkcionalno cijeljenje (29). Novija istraživanja, poput onog Rileya su pokazala da je ruptura Ahilove tetive predisponirana faktorima rizika koji se mogu podijeliti na intrinzične, koji su nepromjenjivi i ekstrinzične, koji su podložni promjenama (30). U intrinzične faktore se ubrajaju spol, dob, rasa, visina te anatomske varijacije ili prethodne patologije donjeg ekstremiteta. Ekstrinzični faktori podrazumijevaju faktore vezane uz tjelesnu aktivnost same osobe, uključujući tip aktivnosti kojom se pacijent bavi, njegovo zanimanje, fizičko opterećenje, utreniranost i sposobnost podnošenja napora. Kao vanjske faktore koji se ne odnose izravno na samog pojedinca se još ubrajaju obuča i vremenski uvjeti (31).

Razvojem tehnologija i mogućnosti, sve veći naglasak se počeo stavljati na genetiku. Jozsa i suradnici su 1989. pokušali uspostaviti poveznicu između rupture Ahilove tetive te ABO sustava gena lociranog na q kraju 9. kromosoma. Njihovi su rezultati pokazali povećanu učestalost ruptura Ahilove tetive kod osoba krvne grupe 0 (32). Svojim razmišljanjem o antigenima ABO sustava kao glikoproteinima koji se nalaze u strukturnom sastavu različitih dijelova tijela su postavili temelje budućim istraživanjima. Sharma je sa suradnicima dokazao da se ekstracelularni matriks unutar tetive sastoji od kolagenih vlakana, glikoproteina, proteoglikana i glikozaminoglikana. Osim strukturnih proteina, nestrukturni proteini i enzimi doprinose homeostazi stalnim remodeliranjem matriksa (33). Zahvaljujući mapiranju ljudskog genoma, na q kraju 9. kromosoma je mapiran COL5A1 gen koji je odgovoran za proizvodnju kolagena tipa V kojeg pronalazimo u tetivama i koji regulira kolagensku fibrilogenezu (34). Njegovi polimorfizmi igraju važnu ulogu u etiologiji ruptura Ahilove tetive jer dovode do porasta širokog kolagena tipa 5 nauštrb užeg i stabilnijeg kolagena tipa 1 koji u zdravim tetivama čini 95% tetivnog kolagena (35). Na istom lokusu je Mokone dokazao prisutnost gena TNC koji kodira protein tenascin-C (36). Izvanstanični je protein koji veže strukture izvanstaničnog matriksa i samo je prisutan u regijama visokog prijenosa mehaničke sile i naprezanja poput mišićno-tetivnih spojeva, ligamenata i arterijskih stijenki, a sama ekspresija mu je regulirana mehaničkim podražajima. U normalnim stanjima mu je ekspresija u diferenciranim tkivima mala ili nepostojeća. Vjeruje se da abnormalno mehaničko opterećenje pokreće programiranu smrt stanica u tetivama, a kako mehanički signali mogu promijeniti sintezu tenascina-C, koji je zauzvrat sposoban regulirati interakcije između stanica i matriksa, primamljivo je nagađati da bi ovaj protein mogao igrati važnu ulogu u predloženom apoptotičkom modelu tendinopatije koja leži u podlozi rupture (36,37). Ova teorija poziva na buduća istraživanja.

1.5. Mehanizam ozljede

Akutne rupture Ahilove tetive uglavnom nastaju bez ikakvih prodromalnih simptoma, a sama ruptura najčešće prati distinktivnu traumu gležnja. S obzirom na stupanj ozlijeđenog tkiva ruptore mogu biti potpune ili rijetko djelomične. Važno je naglasiti da se kod djelomičnih ruptura ozljeda često može previdjeti (38).

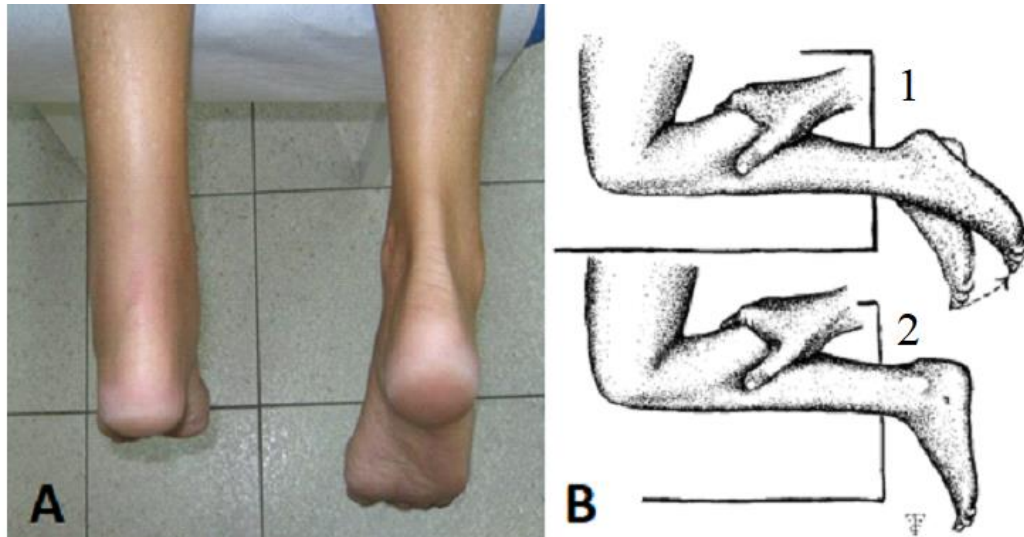
Mehanizmi ozljede se mogu podijeliti u nekoliko kategorija. Prva je akceleracijsko-deceleracijski mehanizam pri kojem se pacijent odguruje od tla stopalom koje nosi težinu tijela s ekstendiranim koljenom iste noge. Taj je mehanizam karakterističan za sprint i skokove. Drugi mehanizam rezultira naglom dorzifleksijom gležnja, a prisutan je kod pacijenata koji padnu niz stepenice. Treći mehanizam se javlja kod nasilne dorzifleksije s plantarno flektiranim stopalom, i karakterističan je za pad s visine. Osim ruptore same tetive ovim mehanizmom također mogu nastati avulzijske frakture calcaneusa. Spontane ruptore su najčešće posljedica degenerativnih promjena, a karakterizira ih klasična histološka slika tetive koja uključuje kolagensku dezorganizaciju i hipercelularnost u blizini mjesta ruptore (39,40).

1.6. Klinička slika

Pacijenti s rupturom Ahilove tetive imaju prepoznatljivu anamnezu s iznenadnom pojavom oštrem boli. Najčešće se ne nailazi na dijagnostičke poteškoće zbog gotovo karakteristične povijesti bolesti, pogotovo u pacijenata koji navode da su pri sportskoj aktivnosti imali osjećaj udarca u stražnji dio potkoljenice praćen oštrom, intenzivnom i trenutnom boli koja je najčešće prolazna (41). Prilikom pregleda bolesnik ipak može izostaviti bol kao simptom što može otežati dijagnozu (42). Često pacijenti navode i čujni prasak koji ih podsjeća na zvuk pucketanja biča. Prisutni su i poremećen obrazac hoda praćen šepanjem, težim održavanjem ravnoteže i slabošću ozlijeđenog ekstremiteta. Karakteristična je i nemogućnost podizanja na prste i dorzifleksija stopala. Diferencijalna dijagnoza ruptore Ahilove tetive uključuje najčešće ozljedu ligamenata, „tenisku nogu“ (ruptura m. gastrocnemiusa), peritendinitis, „trkačku potkoljenu“ (upala m. tibialis posterior), peronealnu ozljedu i frakturu (43).

Klinički pregled ovih bolesnika treba napraviti u stojećem i ležećem položaju, s ozlijeđenom nogom prvo u ekstenziji, a zatim flektiranom u koljenu i sa stopalom pod 90 stupnjeva. Inspeksijski je najčešće primjetan edem područja (slika 3A) te je pojačana dorzifleksija stopala („knee flexion“ test). Defekt kontinuiteta tetive može biti zamaskiran oteklinom potkoljenice. Pažljivom i preciznom palpacijom se izbjegava rizik neprepoznavanja ozljede i može se pronaći uleknuće na razini ruptore (39). Aktivna fleksija i ekstenzija stopala

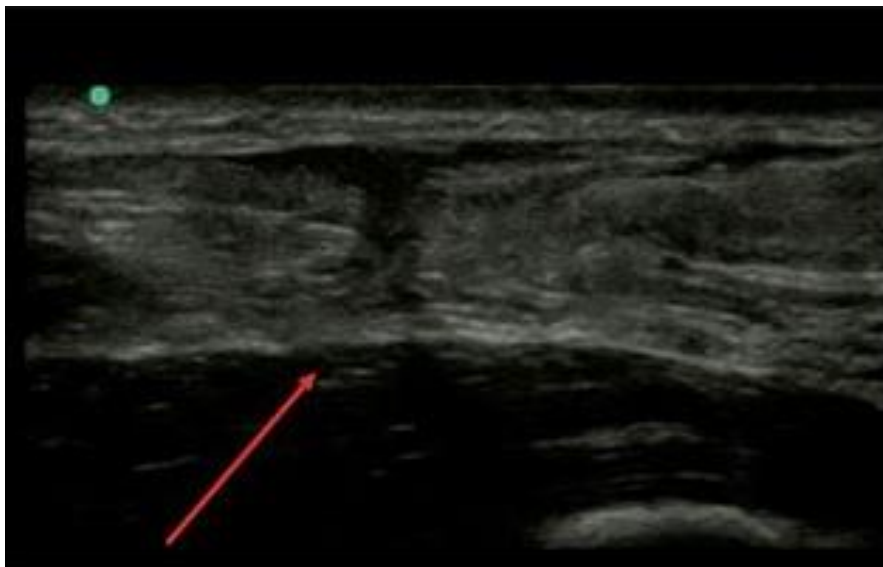znaju biti očuvani zbog kompenzatorno pojačanog odgovora fleksornih tetiva (m.tibialis posterior i peronealna muskulatura), dok ekstrinzični i intrinzični mišića stopala preuzimaju ulogu plantarnih fleksora te omogućuju pacijentu plantarnu fleksiju i stajanje na prstima, što može otežati kliničku dijagnozu same rupture (44). Test provokacije, takozvani „calf-squeeze“ ili Thompsonov test (slika 3B) izvodi se u ležećem položaju licem prema dolje pri čemu koljena ispitanika moraju biti ispružena, a stopala mu slobodno vise preko ruba stola. Liječnik rukom obuhvaća ispitanikovu potkoljenicu, a stisak rezultira kontrakcijom m.tricepsa surae te plantarnom fleksijom stopala. Ako plantarna fleksija stopala izostane, test se smatra pozitivnim i potvrdom ruptуре Ahilove tetive. Prilikom stajanja se ispituju skoro sigurni znaci ruptуре Ahilove tetive, stajanje i hod na prstima koje je nemoguće izvesti ili je sama radnja otežana (39). Maffulli je istraživao osjetljivost i specifičnost ovih testova te je za Thompsonov test dokazao osjetljivost 0.96 i specifičnost 0.93. „Knee flexion“ test ima osjetljivost od 0.88, a specifičnost 0.85 (44). Američka akademija ortopedskih kirurga kao potvrdu kliničke dijagnoze ruptуре Ahilove tetive zahtjeva pozitivna barem dva od sljedećih testova: palpabilni diskontinuitet tetive, Thompsonov test, „knee flexion“ test i smanjenu snagu plantarne fleksije, s tim da svaki od testova ima visoku pozitivnu prediktivnu vrijednost (45,46).



Slika 3. Kliničke značajke ruptуре Ahilove tetive a) inspekcijski vidljiv edem potkoljenice i gubitak vidljivog kontinuiteta Ahilove tetive. Izvor: Kauwe M. 2017. (39); b) Thompsonov test – B1 negativan test – kontrakcijom m.triceps surae dolazi do plantarne fleksije stopala ; B2 pozitivan test – kontrakcijom m.triceps surae izostaje plantarna fleksija stopala. Izvor: Cadogan M. Simmonds-Thompson Test [Internet]. Life in the Fast Lane • LITFL. 2020 [citirano 10. lipanj 2022.]. Dostupno na: <https://litfl.com/simmonds-thompson-test/>.

1.7. Slikovna dijagnostika

Napredak i sve češća upotreba tehnologije u kliničkoj praksi je dovela do razvoja slikovnih metoda koje su postale glavnim osloncem u dijagnosticiranju ruptura Ahilove tetive. Ultrazvuk se izdvojio kao zlatni standard (slika 4), uz dobro uzetu anamnezu i valjani klinički pregled (47). U slučaju dvojbi u kliničkom pregledu i ultrazvučnom nalazu, magnetna rezonanca te RTG snimak gležnja su se pokazale korisnim alternativama. Ultrazvučni pregled se obavlja u ležećem položaju potbuške sa stopalima koja slobodno vise preko ruba stola. Frekvencija sonde koja se koristi za prikaz površinskih struktura bi trebala biti barem 10 MHz. Dinamičke slikovne pretrage poput ultrazvuka imaju i važnu ulogu u raspoznavanju tekućine ili fibroznog tkiva koje može ispuniti tetivni defekt i zamaskirati ozljedu (48). Garras i suradnici su u svom istraživanju uspoređivali osjetljivost kliničkih testova i MR-a u dijagnosticiranju rupture Ahilove tetive. Pozitivna prediktivna vrijednost Thompsonovog testa, "knee flexion" testa i prisutnost palpabilne pukotine je intraoperativno potvrđena u 100% slučajeva, dok su rupture dijagnosticirane MR-om intraoperativno potvrđene u 90% slučajeva što govori u prilog tome da je klinički pregled prvi alat kliničara jer je osjetljiviji te štedi vrijeme i novac, dok se slikovnu tehniku kao što je MR treba sačuvati za slučaj kad se na osnovu anamneze, kliničkog pregleda i ultrazvuka ne može postaviti konačna dijagnoza (49).



Slika 4. Ultrazvučni prikaz rupture Ahilove tetive (prekid kontinuiteta prikazan crvenom strelicom). Izvor: Puknuće Ahilove tetive [Internet]. Poliklinika Lokrum. 2021 [citirano 10. lipanj 2022.]. Dostupno na: <https://poliklinika-lokrum.hr/novosti/puknuce-ahilove-tetive/>.

1.8. Liječenje

Izbor liječenja rupture Ahilove tetive je kontroverzna tema među liječnicima i znanstvenicima, još uvijek bez konsenzusa o optimalnom liječenju. Generalno se može podijeliti na dvije vrste: operacijsko i konzervativno. Operacijsko liječenje se temelji na dva pristupa, a to su perkutani pristup i otvorena operacija, dok u konzervativno liječenje spada klasična imobilizacija gipsom te u novije vrijeme korištenje funkcionalnih ortoza (50). U prošlosti se agresivna kirurška intervencija savjetovala kao uspješnija umjesto konzervativnog liječenja koje se povezivalo s visokim stopama rerupture. Osim toga, brži povratka na radno mjesto, kraći rehabilitacijski period te postizanje jednakih rezultata u sportu kao što su i postizali prije ozljede su kirurški pristup činili povoljnijim izborom. Kirurgija je stoga često bila izbor za sportaše i mlade ljude, unatoč riziku od komplikacija nakon operacije kao što je infekcija rane, dok je izbor liječenja za starije osobe bio pretežno konzervativan pristup (23). Svi ti pristupi liječenju i danas imaju svoje zagovornike, ali na osnovu trenutnih znanstveno utemeljenih dokaza nijedna od metoda se jasno ne izdvaja kao najbolja. Sama odluka o odabiru liječenja na kraju ipak ovisi o osobnom izboru liječnika i pacijenta.

1.8.1. Konzervativno liječenje

Cijeljenje rupturirane tetive bez izravnog kontakta s okolnim strukturama je pitanje zabrinutosti kod protivnika konzervativnog liječenja. Odgođeno cijeljenje može rezultirati slabošću potkoljenice, a nepotpuno može povećati rizik od ponovne rupture. Bae i suradnici su izvijestili da tetiva cijeli bez izravnog kontakta unatoč prisutnosti velikog defekta. Iako se studija temeljila na pretpostavci da tkivo na rubu rupturiranih krajeva treba ostati zdravo, a ne patološko, podržala je izvedivost cijeljenja tetiva bez izravnog popravka (51).

Konvencionalno konzervativno liječenje podrazumijeva 6 do 8 tjedana imobilizacije gipsom te je povezano s većom stopom reruptura u usporedbi s operativnim pristupom (12,6% naspram 3,5%) (23). Međutim, skraćivanje razdoblja imobilizacije i upotreba rane funkcionalne rehabilitacije, što je temelj funkcionalnih ortoza, doprinosi smanjenju stope reruptura (52). Metoda podrazumijeva imobilizaciju noge u gipsu prva dva tjedna nakon ozljede, nakon čega se stavlja u posebno izrađenu ortozu koja je fiksirana u plantarnoj fleksiji od 45 stupnjeva. U rasponu od trećeg do sedmog tjedna cilj ortoze je omogućiti pacijentu postepeno gibanje i dopušta se oslanjanje s 20% tjelesne težine na štakama. U osmom tjednu se dopušta hod bez štaka te se započinje s programom istezanja. Pacijent se postepeno počinje podizati na prste, prvo u sjedećem, zatim u stojećem položaju s obje noge, a na kraju radi tu vježbu uz rastući

otpor. Sama ortoza se skida poslije 12, a nakon 16 tjedana se pacijentu dopušta podizanje na prste koristeći samo ozlijeđenu nogu (53).

Cilj konzervativnog liječenja je izbjegavanje mogućnosti nastajanja postoperativnih infekcija te skraćivanje hospitalizacije, ali se zato povećava mogućnost nastanka reruptura te se produžuje period rehabilitacije (54).

1.8.2. Kirurško liječenje

Različiti operativni zahvati za akutnu rupturu Ahilove tetive su opisani u literaturi. Kirurško liječenje rupture Ahilove tetive općenito govoreći možemo podijeliti na perkutano i na otvoreno, međutim u zadnje vrijeme pojavljuje se sve više tehnika koje kombiniraju ova dva pristupa pa dolazi do pojave minimalno invazivnih tehnika kao i onih u kojima se operater koristi endoskopskim uređajima. No, neovisno o operativnom pristupu, potrebno je povratiti odgovarajuću duljinu tetive, čuvajući je od pretjerane elongacije (55).

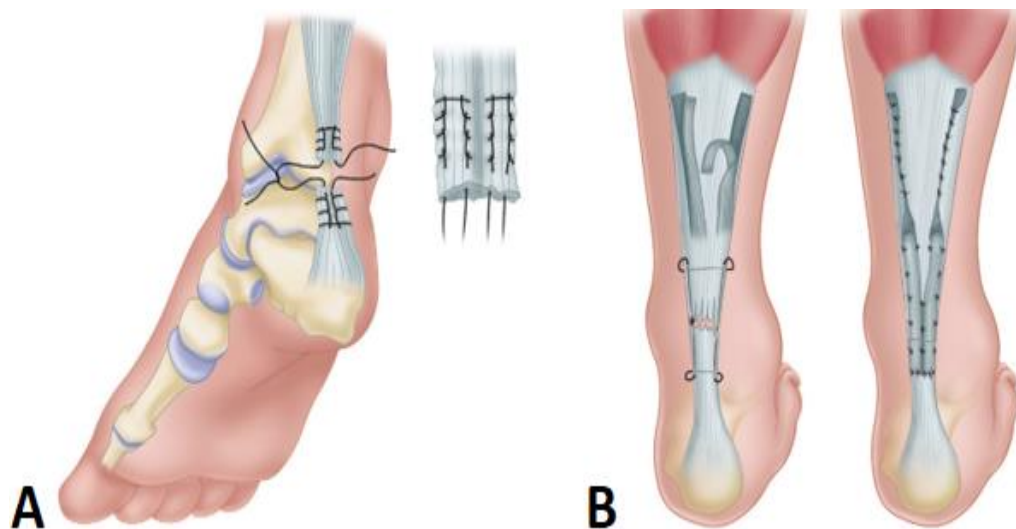
Operativni pristup akutnih ruptura Ahilove tetive indiciran je kod tjelesno aktivnih osoba, bilo rekreativaca ili profesionalnih sportaša koje žele nastaviti svoje aktivnosti na razini prije ozljede. Sama dob ne smije se smatrati kontraindikacijom jer se dobri rezultati mogu postići i kod starijih pacijenata, od kojih mnogi imaju aktivan stil života koji uključuje bavljenje sportom. Kontraindikacije za operativni pristup uključuju arterijsku insuficijenciju, lošu kvalitetu kože i mekog tkiva, loše kontrolirane medicinske komorbiditete (dijabetes) i nemogućnost pridržavanja odgovarajućeg protokola postoperativne rehabilitacije (56).

1.8.2.1 Otvorena metoda

Otvoren pristup akutnim rupturama Ahilove tetive ostaje priznata metoda operativnog liječenja, posebno za atletske pojedince, zbog niske stope reruptura, visoke stope povratka u sport i smanjene stope komplikacija s novijim tehnikama. Zagovornici otvorenog popravka tvrde da ozljede Ahilove tetive često rezultiraju složenim koso orijentiranim rascjepima koji se ne mogu adekvatno postaviti i popraviti perkutanom ili minimalno invazivnim tehnikama (56).

Postoji nekoliko različitih tehnika otvorene operacije rupture Ahilove tetive. Direktna „end-to-end“ tehnika podrazumijeva jednostavno šivanje krajeva tetive Krackowljevom šavom, čemu prethodi najčešće 6-8cm duga incizija koja prati medijalni rub Ahilove tetive, a čime se izbjegava moguća ozljeda suralnog živca i omogućuje jednostavni pristup tetivi m. plantarisa (slika 5A). Lindholmovom tehnikom se s dvije trake aponeuroze m. gastrocnemiusa pojačava mjesto rupture čime se izbjegava nastanak adhezija s nad ležećom kožom, a izvodi se zakrivljenim rezom od sredine m. gastrocnemiusa do kalkaneusa. Na rubovima ruptur se reže fibrozno tkivo do zdravog, a krajevi se približe pojedinačnim šavovima čvrstim neresorptivnim

koncem. Odvoje se dvije trake proksimalne tetive i aponeuroze m. gastrocnemiusa koje se zarotiraju za 180° tako da im glatka vanjska površina priliže na potkožno tkivo (slika 5B). Rana se zatvara pazeći da se mjesto reparacije prekrije ovojnicom tetive. Iako određeni autori preferiraju Lindholmovu metodu, pregledom novije literature utvrđeno je da ona ne pokazuje nikakve prednosti u odnosu na direktno šivanje krajeva tetive (57).

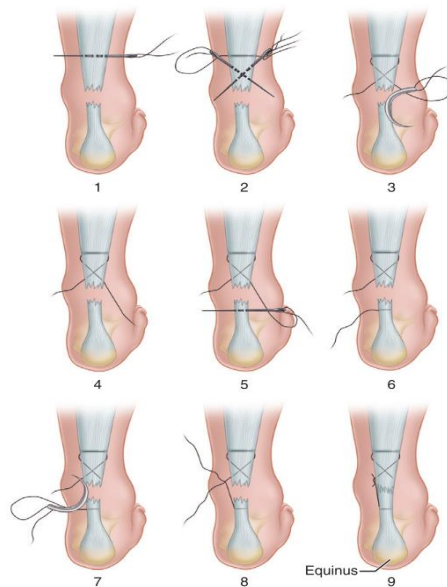


Slika 5. Shematski prikaz otvorene metode a) "end-to-end" tehnika povezivanja proksimalnog i distalnog bataljka Krakowljevim šavom; b) Lindholmova tehnika augmentacije aponeurozom m.gastrocnemiusa. Izvor: Canale ST, Beaty JH, Campbell WC. Campbell's operative orthopaedics. 12th ed. St. Louis, Mo. ; London: Mosby; 2012. str. 2324-25.

Kroz vrijeme su derivirane dodatne tehnike otvorenog pristupa, no ključne stavke o kojima treba misliti prilikom izvođenja bilo koje otvorene metode su da je rani popravak (unutar 7 do 14 dana od ozljede) optimalno vrijeme za izvođenje operacije. Pažljiva kirurška tehnika koja uključuje nježno rukovanje mekim tkivima, intraoperativnu hemostazu i slojevito zatvaranje, neophodna je kako bi se izbjegle komplikacije rane, prvenstveno poslijeoperacijske infekcije. Također treba izbjegavati dugotrajnu imobilizaciju koja maksimizira vrijeme oporavka i minimizira povrat funkcije i snage (57).

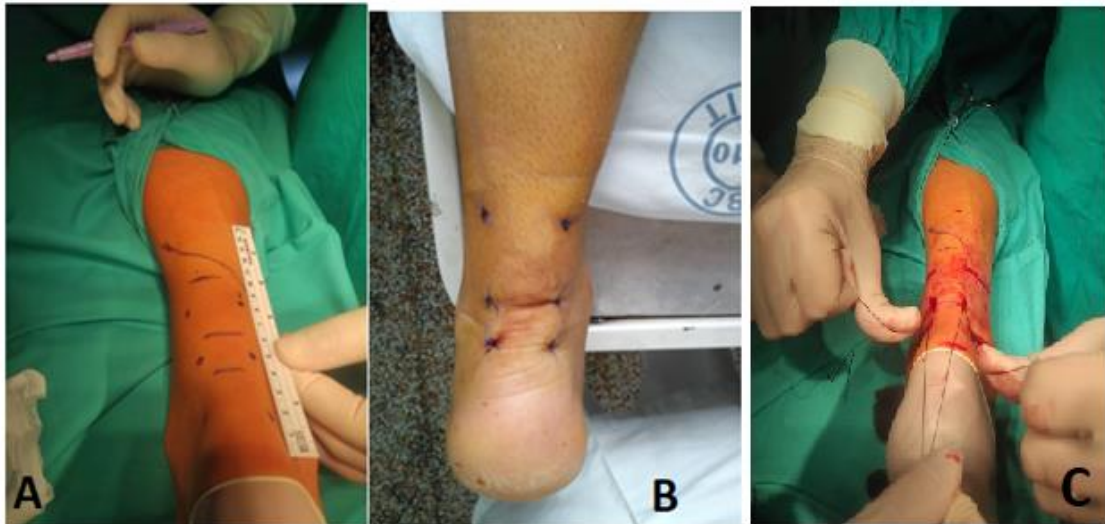1.8.2.2. Perkutana metoda

Perkutano šivanje, koje su prvi opisali Ma i Griffith (slika 6), objedinjuje prednosti konzervativnog i otvorenog kirurškog pristupa, dopuštajući korištenje lokalne anestezije i funkcionalnog postoperativnog liječenja (56,58).



Slika 6. Ma i Griffith metoda perkutanog šivanja ruptur Ahilove tetive. Izvor: Canale ST, Beaty JH, Campbell WC. Campbell's operative orthopaedics. 12th ed. St. Louis, Mo. ; London: Mosby; 2012. str. 2328.

Kirurška tehnika se izvodi s pacijentom u ležećem položaju i s ozlijeđenim stopalom u plantarnoj fleksiji oko 25°, u lokalnoj anesteziji bez podveza. Nije potrebna antibiotska ni antitrombotska profilaksa. Prije početka zahvata lokalizira se ruptura i mjesto dijastaze. Korištenjem 15 do 20 mL 1% običnog lidokaina, koža i potkožno tkivo se infiltriraju 5 cm proksimalno od palpiranog razmaka i 4 cm distalno kroz 6-8 incizija, koje su kasnije korištene za ulazak igle. Ne daju se nikakvi drugi lijekovi, blokade živaca ili druge vrste anestetika (6). Posebna pozornost posvećena je lateralnoj strani Ahilovoga kompleksa, posebice proksimalnom dijelu, gdje se suralni živac nalazi u blizini i prelazi Ahilovu tetivu prema medijalno (slika 7A), prema literaturi od 8,7 do 12,4 cm proksimalno od insercije Ahilove tetive (11). Mjesto infiltracije stoga ne smije prelaziti rub Ahilove tetive u ovom području. Bolesnika treba upozoriti da prijavi ako se tijekom punkcije ili infiltracije osjeti promjena ili bol u području suralnog živca. U tom slučaju mjesto uboda treba pomaknuti 0,5 do 1 cm medijalno. Preporuka je koristiti resorptivni šav koji bi s vremenom smanjio simptome ako dođe do ozljede živca (6,59).



Slika 7. Intraoperativni prikaz perkutane metode a) vizualizacija n.suralisa; b) krajnji izgled perkutanog šava; c) Čretnikova tehnika istovremene aproksimacije puknutih krajeva. Izvor: Arhiva Klinike za traumatologiju KBC-a „Sestre milosrdnice“.

Tijekom vremena su se uslijed popularnosti pristupa zbog niže incidencije poslijeoperacijskih infekcija, kraćeg vremena operacije i hospitalizacije te povećanog zadovoljstva pacijenata uslijed boljih estetskih rezultata (slika 7B) razvile varijacije perkutanog pristupa. Njihov cilj je bio smanjiti vjerojatnost nastanka jatrogene ozljede n.suralisa, a razlikovale su se od originalne metode po lokaciji šava za povezivanje rupturiranih dijelova tetive (60–62). Najnovija tehnika razrađena od strane Čretnika i suradnika omogućuje aproksimaciju puknutih krajeva simetričnim povlačenjem s obje strane i istovremeno (slika 7C). Iako je ova tehnika zahtjevnija, ona omogućuje potrebu za manjom silom za dobru apoziciju potrganih krajeva, uz manji rizik od rezanja tetive tijekom povlačenja i minimizira sile izvlačenja na spoju šav-tetiva. Vrlo je važno aproksimirati potrgane krajeve sve dok defekt više nije opipljiv, a u tom manevru vjerojatno pomaže plantarna fleksija stopala. Približavanje također može biti potpomognuto (i kontrolirano) ultrazvukom, što se i preporučuje tijekom početne uporabe ove metode dok se kirurg ne upozna s tehnikom i odgovarajućom snagom povlačenja. Biomehanička ispitivanja u predloženoj metodi pokazala su gotovo dvostruku snagu u odnosu na originalnu tehniku koju su opisali Ma i Griffith te superiornu snagu u odnosu na druge perkutane metode pomoću Kesslerova ili Bunnellova šava, usporedivu čak i s nekim otvorenim metodama (6).

Usporedbe popravka perkutanim tehnikama pokazale su funkcionalne rezultate usporedive s onima dobivenim otvorenim popravkom, ali s manjim brojem infekcija, bez vidljivog povećanog rizika od rerupture i boljim kozmetičkim rezultatima (63).

2. CILJ ISTRAŽIVANJA

2.1. Cilj istraživanja

Cilj ovog istraživanja je utvrditi uspješnost liječenja rupture Ahilove tetive perkutanom metodom uspoređujući primarne ishode liječenja (incidencija poslijeoperacijske infekcije rane, rerupture, ozljede suralnog živca, dani hospitalizacije) s onima zabilježenim otvorenim pristupom te u usporedbi sa sličnim zdravstvenim ustanovama na svjetskoj i regionalnoj razini.

2.2. Hipoteza

Popravlak rupture Ahilove tetive perkutanom metodom rezultira manjim brojem poslijeoperacijskih infekcija od otvorene metode.

Popravlak rupture Ahilove tetive perkutanom metodom nije gori po pitanju broja reruptura od otvorenog pristupa.

Popravlak rupture Ahilove tetive perkutanom metodom nema veći broj ozljeda suralnog živca nego u otvorenom pristupu.

Broj dana hospitalizacije nakon popravka rupture Ahilove tetive je manji nakon perkutanog pristupa nego nakon otvorene metode.

Rezultati ovog istraživanja u velikoj mjeri podudaraju se s podacima iz svjetske literature.

3. MATERIJALI I METODE

3.1. Organizacija studije

Za provođenje i izradu ovog istraživanja bilo je potrebno prikupiti podatke o pacijentima operiranim zbog rupture Ahilove tetive na Klinici za traumatologiju KBC-a „Sestre milosrdnice“ tijekom razdoblja od 2013. godine do 2021. godine. Prije provođenja samog istraživanja se zatražilo i dobilo odobrenje Etičkog povjerenstva KBC-a „Sestre milosrdnice“ za pristup povijestima bolesti kvalificiranih ispitanika. Pretraživanjem arhive i protokola sakupljeni su podatci o broju ispitanika kao i podaci iz povijesti bolesti tih istih ispitanika pohranjeni u arhivu Klinike za traumatologiju KBC-a „Sestre milosrdnice“.

Uvidom u povijesti bolesti ispitanika dobiveni su sljedeći podaci :

- a) operacijska metoda korištena u liječenju ruptуре Ahilove tetive
- b) komplikacija operacijskog liječenja
 - poslijeoperacijska infekcija kirurške rane
 - reruptura Ahilove tetive
 - ozljeda suralnog živca
- c) vrijeme hospitalizacije u danima (od primitka pacijenta do njegovog otpusta)

Također su prikupljeni i osnovni podaci o ispitanicima koji su korišteni za što bolji uvid u strukturu ispitivane populacije, a to su:

- a) spol ispitanika
- b) dob ispitanika u vrijeme operativnog zahvata
- c) mehanizam ozljede
- d) ozlijeđena noga (lijeva ili desna)
- e) lokacija ruptуре (udaljenost od insercije tetive na petnoj kost u centimetrima)

Kako bi se dobiveni rezultati mogli usporediti s rezultatima sličnih istraživanja pretražene su dostupne baze podataka znanstvenih članaka kao što su PubMed, Cochrane baza podataka te internetske stranice AO organizacije i Američke akademije ortopedskih kirurga.

3.2. Ispitanici

U istraživanju su prikupljeni podatci o 316 pacijenata kojima je bila potrebna rekonstrukcija Ahilove tetive na Klinici za traumatologiju KBC-a „Sestre milosrdnice“.

U istraživanje su uključeni pacijenti koji su podvrgnuti rekonstrukciji Ahilove tetive kirurškom metodom (otvorena ili perkutana) te oni pacijenti koji su vođeni pod MKB dijagnozom S86.0 – Ozljeda Ahilove tetive. Iz istraživanja su bili isključeni svi pacijenti koji su konzervativno liječili rupturu Ahilove tetive.

3.3. Mjere ishoda

U ovom istraživanju obrađeni su sljedeći parametri:

1. poslijeoperacijske infekcije kirurške rane
2. rerupture Ahilove tetive
3. ozljede suralnog živca
4. dani hospitalizacije nakon operacijskog zahvata

Glavne mjere ishoda su prisutnost jedne od komplikacija liječenja u pacijenata tretiranih operacijskom metodom, gdje pojava označava neželjeni ishod te broj dana hospitalizacije na Klinici za traumatologiju KBC-a „Sestre milosrdnice“, gdje manji broj znači povoljniji ishod.

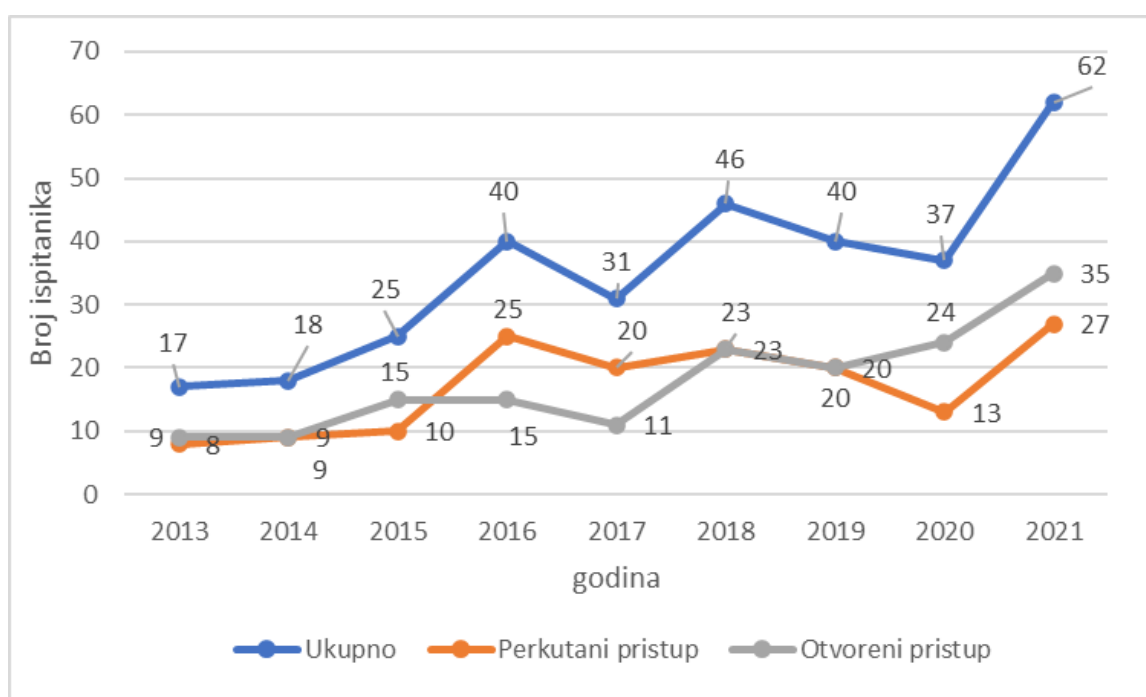
3.4. Statistička obrada podataka

Svi prikupljeni podatci o pacijentima operiranim zbog rekonstrukcije Ahilove tetive uneseni su u program Microsoft Excel 2020 te su statistički obrađeni korištenjem istog programa. Za određivanje uspješnosti perkutane metode na Klinici za traumatologiju KBC-a „Sestre milosrdnice“ usporedile su se mjere ishoda otvorene metode i perkutanog pristupa pomoću MedCalc softvera (v20.110, MedCalc Software, Ostend, Belgija). Kvalitativne podatke prikazivali smo kao apsolutne i relativne brojeve uz pomoć apsolutnih i relativnih brojeva. Za obradu kvalitativnih podataka koristili smo tablice kontingencije i hi kvadrat test. Za mjerenje povezanosti između varijabli smo koristili Spearmanov koeficijent korelacije. Normalnost razdiobe kvantitativnih podataka testirali smo Kolmogorov-Smirnov testom. Svi su naši kvantitativni podatci odstupali od normalne razdiobe pa smo ih prikazivali uz pomoć medijana (kvartila i raspon). Usporedbu kvantitativnih podataka između dviju skupina radili smo uz pomoć Mann-Whitneyevog testa. Rezultate smo interpretirali na razini značajnosti $p < 0,05$.

4. RESULTATI

Analiza prikupljenih podataka je pokazala da je u razdoblju od 2013. do 2021. godine na Klinici za traumatologiju KBC-a „Sestre milosrdnice“ zbog rupture Ahilove tetive pod dijagnozom MKB S86.0 – Ozljede Ahilove tetive operirano 316 pacijenata. Dva su pristupa primijenjena za operaciju ruptуре Ahilove tetive u tom razdoblju : perkutani kod 155 (49%) ispitanika i otvoreni kod 161 (51%) ispitanika.

Slika 8 prikazuje broj operativnih zahvata prema godinama istraživanja te prema pristupu korištenom za šivanje tetive po godini istraživanja. Uočavamo statistički značajan porast operativnih zahvata s godinama istraživanja (Spearman koeficijent korelacije $\rho=0,828$; $P=0,006$).



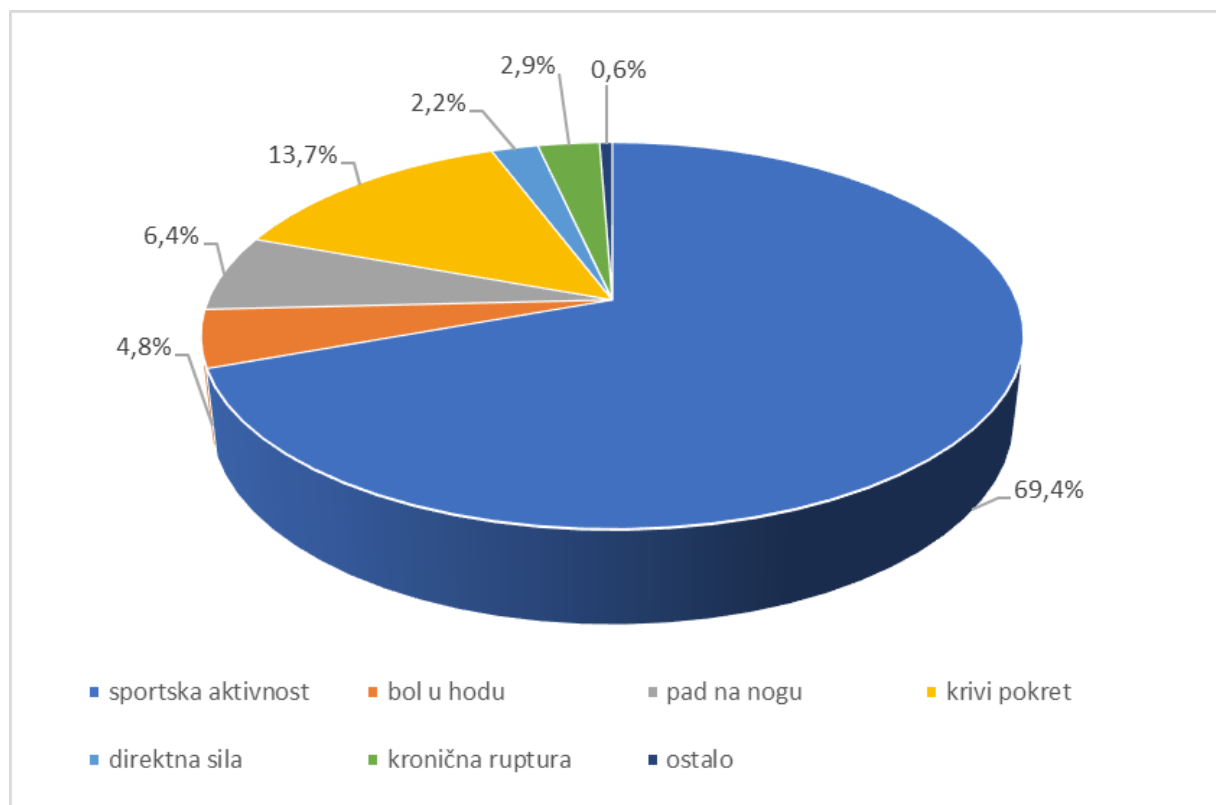
Slika 8. Prikaz broja operiranih ispitanika zbog rupture Ahilove tetive kroz godine istraživanja ukupno i u odnosu na vrstu zahvata.

Spolna razdioba ispitanika je pokazala kako su 94% ($n=298$) ispitanika muškarci, a samo 6% ($n=18$) žene. Medijan životne dobi ispitanika u trenutku operacije iznosio je 42 godine (Q1-Q3:35-52; min-maks: 18-79 god.). U muškaraca je medijan životne dobi 42 god. (Q1-Q3:35-52; min-maks: 18-79 god.), a u žena je medijan iznosio 41,5 god. (Q1-Q3:35-52; min-maks: 21-73 god.). Nema statistički značajne razlike dobi u trenutku operacije između muškaraca i žena ($Z=0,140$; $P=0,889$). Podatci su prikazani u tablici 1.

Tablica 1. Prikaz broja (%) ispitanika prema spolu i medijana (Q1-Q3;min-maks) dobi u odnosu na vrstu pristupa

Spol	Operativni pristup	
	Perkutani (n=155)	Otvoreni (n=161)
Muškarci	146 (94)	152 (94)
Žene	9 (6)	9 (6)
Dob (godina)	41 (35-51;18-74)	43 (35-53;20-79)

Zabilježeno je kako je najveći broj ruptura Ahilove tetive nastao tijekom tjelesne aktivnosti, dok je manji postotak bio posljedica naglog pokreta, djelovanja direktne sile na Ahilovu tetivu ili kronične rupture. Razdioba mehanizama ozljede je prikazana na slici 9.



Slika 9. Razdioba ispitanika prema mehanizmu ozljede

U tablici 2 su prikazani klinički podatci ispitanika u odnosu na vrstu operativnog zahvata.

Razdioba ispitanika prema ozlijeđenoj nozi (lijeva, desna) statistički se značajno nije razlikovala ($\chi^2=0,818$; $P=0,366$).

Prema podacima dostupnim istraživaču, svega 8 ispitanika je imalo rerupture, 5 iz skupine perkutanog, 3 iz skupine otvorenog pristupa, a 10 je dobilo infekciju i to svi u skupini otvorenog pristupa. Nije zabilježena nijedna ozljeda suralnog živca u ispitivanoj populaciji. Utvrđeno je kako u promatranom razdoblju nije pronađena statistički značajna razlika u prednostima jedne nad drugom metodom po pitanju ozljede suralnog živca ($p=1$). Postoji statistički značajna razlika u broju infekcija između skupine operirane perkutanim pristupom i skupine operirane otvorenim pristupom ($\chi^2=0,8$; $P=0,005$). Malen apsolutni broj ispitanika s rerupturama u obje promatrane skupine kao i mali omjer ispitanika s ovom komplikacijom u odnosu na veličinu promatrane populacije nažalost onemogućuje provođenje adekvatne statističke usporedbe dviju promatranih skupina u ovom segmentu, to jest ne može se ustanoviti statistički značajna prednost perkutane metode liječenja rupture Ahilove tetive na Klinici za traumatologiju KBC-a „Sestre milosrdnice“ nad otvorenim pristupom za vrijeme promatranog razdoblja.

Medijan dana hospitalizacije za 4 dana je veći kod otvorenog pristupa nego kod perkutanog ($Z=14,2$; $P<0,001$).

Medijan udaljenosti mjesta rupture od insercije za 1 cm je veći kod otvorenog nego kod perkutanog pristupa ($Z=3,98$; $P<0,001$).

Tablica 2. Povezanost istraživanih varijabli s vrstom operativnog zahvata

		Ukupno (n=316)	Operativni pristup		<i>P</i>
			Perkutani (n=155)	Otvoreni (n=161)	
Noga	Lijeva	160 (51%)	83 (53%)	77 (48%)	0,366*
	Desna	156 (49%)	72 (47%)	84 (52%)	
Reruptura	ne	308 (97)	150 (97)	158 (98)	
	da	8 (3)	5(3)	3 (2)	
Infekcija	ne	306 (97)	155 (100)	151 (94)	0,005*
	da	10 (3)	0	10 (6)	
Ozljeda n.suralisa	ne	316 (100)	155 (100)	161 (100)	1
	da	0	0	0	
Udaljenost od insercije (cm)	Medijan (Q1-Q3;min- maks)	5,5 (4,5-7; 1,2-11)	5(4-6; 1,2-8,5)	6 (5-7,5; 2-11)	<0,001†
Boravak u bolnici (dani)	Medijan (Q1-Q3;min- maks)	4 (2-7; 0-17)	2 (2-3;0-8)	6 (5-9;2-17)	<0,001†

* χ^2 test; †Mann-Whitney U test

5. RASPRAVA

Intenzivan porast broja ruptura Ahilove tetive uslijed sve većeg i rastućeg broja rekreativnih sportaša u posljednjem desetljeću je omogućio relativno velik napredak i inovacije u liječenju ovih ruptura. Upravo je ovaj veliki broj mogućnosti, uz izostanak jednoglasne odluke znanstvene zajednice na svjetskoj razini ostavio veliki prostor za daljnje rasprave i neslaganja, ali i za daljnja istraživanja.

Ovim istraživanjem je prikazano kirurško liječenje rupture Ahilove tetive jednim od dva pristupa (perkutani ili otvoreni) na Klinici za traumatologiju KBC-a „Sestre milosrdnice“ u vremenskom razdoblju od 2013. do 2021. godine te uspješnost perkutanog pristupa kod ovakvih ozljeda. Podatci ispitanika u ovom istraživanju su dobiveni isključivo uvidom u njihove povijesti bolesti nakon pregleda baze podataka Klinike za traumatologiju KBC-a „Sestre milosrdnice“. Na temelju dostupnih podataka je bilo moguće izvesti zaključke samo o operacijskim komplikacijama (poslijeoperacijske infekcije, rerupture, ozljede suralnog živca) te o broju dana provedenih u bolnici poslije operativnog zahvata. Usporedbom dvaju pristupa promatranih u ovom istraživanju je utvrđeno kako je broj infekcija u perkutanoj metodi statistički značajno manji nego kod otvorenog pristupa ($p=0,005$). Nije pronađena statistički značajna razlika po pitanju ozljede suralnog živca ($p=1$). Zbog malog broja ispitanika s rerupturom u obje skupine ne postoji mogućnost adekvatne statističke analize dviju ispitivanih skupina te se ne može utvrditi prednost jedne metode nad drugom. Ustanovljena je statistički značajna prednost perkutane metode nad otvorenom po pitanju dana hospitalizacije nakon operativnog zahvata ($p<0,001$). Rezultati primarnih ishoda ovog istraživanja pokazuju visoku uspješnost perkutanog pristupa kao metode kirurškog liječenja rupture Ahilove tetive na Klinici za traumatologiju KBC-a „Sestre milosrdnice“.

Smjernice Američke akademije ortopedskih kirurga kod liječenja ruptura Ahilove tetive sadrže različite parametre prema kojima uspoređuju različite modalitete liječenja. Prema dostupnim podacima, pacijenti podvrgnuti perkutanom šivanju rupture Ahilove tetive pokazuju veće zadovoljstvo te bolje rezultate u testovima mentalnog zdravlja zbog kraće hospitalizacije i bržeg povratka sportu, iako ne postoji statistički značajna razlika između perkutane i otvorene metode po pitanju povratka tjelesnim aktivnostima. Po pitanju komplikacija operacije, ne postoji statistički značajna razlika između dvije metode, što odudara od rezultata ovog istraživanja gledajući pojavu infekcija (45).

Jones i suradnici su 2012. godine u svom preglednom članku kojeg je objavila Cochrane kolaboracija promatrali 14 studija kojima je cilj bio usporediti perkutanu metodu s otvorenim pristupom, a koje su sadržavale 1085 pacijenata. U svom članku su zaključili kako između dviju metoda ne postoji statistički značajna razlika po pitanju reruptura, ali pronalaze statistički

značajnu razliku po pitanju broja infekcija. Takvi rezultati su u skladu s ovim istraživanjem. Također navode kako promatrajući zadovoljstvo pacijenata na temelju vremena oporavka postoji statistički značajna prednost perkutane metode (64). Iako taj parametar nije bio predmet ovog istraživanja, može se primijetiti povezanost u smislu statistički značajne prednosti perkutane metode nad otvorenom uspoređujući dane hospitalizacije u ovom istraživanju.

Yang i suradnici su u časopisu *International Journal of Surgery* objavili metaanalizu u kojoj su na osnovu 12 studija s ukupno 815 ispitanika pokazali da ne postoji statistički značajna razlika u stopi reruptura kao ni u stopi pojavnosti ozljede suralnog živca između perkutanog i otvorenog pristupa, koja se smatra najvećim nedostatkom perkutane metode. Superiornost perkutanog pristupa su potvrdili manjom stopom infekcija što je u skladu s ovim istraživanjem, te su također naveli i statistički značajnu prednost perkutane metode u vremenu trajanja operacije (65). Slične rezultate su u svom istraživanju zabilježili Rozis i suradnici, s tim da su oni istraživali i vrijeme povratka tjelesnoj aktivnosti, što nije pokazalo statistički značajnu prednost jedne metode nad drugom (66). Iako parametri poput vremena trajanja operacije ili vremena povratka tjelesnoj aktivnosti nisu bili predmet ovog istraživanja, predstavljaju zanimljivu ideju koja bi se u idućim istraživanjima mogla istražiti.

Pretraživanjem dostupne literature su pronađeni i brojni članci na temu liječenja rupture Ahilove tetive perkutanom metodom u Hrvatskoj kao i u susjednim zemljama. Čukelj i suradnici su 2015. objavili istraživanje na 90 pacijenata kojeg su proveli u KBC-u „Split“. Povratak sportskim aktivnostima bio je dvostruko brži u pacijenata s perkutanom zahvatom u usporedbi s otvorenim zahvatom. U skupini liječenoj perkutanom metodom nije bilo postoperativnih infekcija niti rerupture Ahilove tetive (59).

Slične rezultate je zabilježio i Čretnik sa svojim suradnicima u istraživanju objavljenom 2019. godine provedenom u UKC „Maribor“, a prema kojem su dokazali statistički značajno manji broj poslijeoperacijskih komplikacija u perkutanom pristupu u usporedbi s otvorenim, što je u skladu s ovim istraživanjem (6).

Zahvaljujući prethodno opisanim istraživanjima koja su održala kontinuiranost u praćenju ove problematike i omogućila lakši i jednostavniji pristup ispitivanom problemu, ovo istraživanje je zbog visoke uspješnosti perkutanog pristupa u liječenju ruptura Ahilove tetive potvrdilo da rezultati Klinike za traumatologiju KBC-a “Sestre milosrdnice“ prate u stopu rezultate svih svjetskih vodećih zdravstvenih ustanova.

Glavni nedostatak ovog istraživanja proizlazi iz njegovog retrospektivnog ustroja i činjenice da su svi obrađivani podatci dobiveni iz povijesti bolesti što onemogućuje usporedbu svih ishoda liječenja koji su važni u funkcionalnom smislu, kao što su vrijeme povratka

aktivnosti, zadovoljstvo pacijenta i kvaliteta života nakon operacije. Kako bi se rezultati ovog istraživanja potvrdili, potrebno je napraviti multicentričnu randomiziranu studiju s većim brojem ispitanika koje će se pratiti kroz duži vremenski period.

6. ZAKLJUČCI

- Unatoč nejasnoj etiološkoj podlozi same rupture, mehanizam ozljede je u ovom istraživanju jasan te je u više od dvije trećine pacijenata bio uzrokovan tjelesnom aktivnošću
- Iako nema statistički značajne razlike u broju ruptura na lijevoj i desnoj nozi, apsolutni broj ruptura na lijevoj je veći nego na desnoj što se može povezati s tim da su većina ljudi dominantno dešnjaci, a rupture se uglavnom javljaju na nedominantnoj nozi
- Promatrana ispitivana populacija se sastojala od 94% muškaraca i 6% žena što pokazuje da je zbog većeg broja rekreativnih sportaša, takozvanih „weekend warriors“ ova ozljeda češća među muškom populacijom
- U ovom istraživanju je uočen statistički značajan porast operativnih zahvata, a time i ruptura Ahilove tetive s godinama istraživanja, a najvjerojatnija se korelacija može pronaći ili u već navedenom porastu broja rekreativnih sportaša ili bi se trebala istražiti povezanost s razdobljem pandemije SARS-CoV-2
- Prosječni medijan dobi pacijenata je u trenutku operacija iznosio 42 godine, s najvećim brojem ispitivane populacije između 35. i 51. godine, iz čega se zaključuje da su najčešće ozlijeđene osobe srednjih godina
- Medijan mjesta rupture gledajući udaljenost od insercije tetive na petnoj kosti odgovara zoni hipovaskularizacije
- U promatranom vremenskom razdoblju je zabilježeno 18 komplikacija operativnog liječenja rupturu Ahilove tetive, od kojih je 5 reruptura zabilježeno u perkutanom pristupu, a 3 rerupture i 10 infekcija je zabilježeno u otvorenom pristupu. Nijedna ozljeda suralnog živca nije prijavljena.
- Statistički je potvrđena prednost perkutane metode nad otvorenim pristupom promatrajući pojavu infekcija
- Nije pronađena statistički značajna prednost ni jedne od metoda promatrajući nastanak reruptura ili pojavnost ozljede suralnog živca
- Postoji statistički potvrđena razlika koja govori u prilog prednosti perkutane metode nad otvorenim pristupom u smislu kraćeg trajanja hospitalizacije poslije operacije
- Rezultati perkutane metode za liječenje rupturu Ahilove tetive na Klinici za traumatologiju KBC-a „Sestre milosrdnice“ su ili jednaki ili bolji u usporedbi s rezultatima regionalnih i svjetskih zdravstvenih ustanova

- Prema rezultatima ovog istraživanja i podacima sakupljenim pretraživanjem dostupne literature, perkutana metoda pokazuje bolje rezultate uzimajući u obzir pojavu poslijeoperacijskih infekcija, vrijeme trajanja operacije, jednostavnost izvođenja operacije, duljinu hospitalizacije, vrijeme povrata tjelesnoj aktivnosti te zadovoljstvo i kvalitetu života. Zbog svega navedenog perkutana metoda se preporučuje kao operativna tehnika liječenja rupture Ahilove tetive, osim kad za to postoji kontraindikacija
- Ovo istraživanje sa svojim podacima može poslužiti kao temelj budućim istraživanjima u kojima će se obuhvatiti veći broj strukturiranije populacije kroz duži vremenski period. Efikasnost liječenja rupture Ahilove tetive perkutanom metodom uz već navedene primarne mjere ishoda (poslijeoperacijske komplikacije i dani hospitalizacije) bi se mogla promatrati i kroz sekundarne mjere ishoda kao što su genetska predispozicija za razvoj rupture, vremensko trajanje operacije, intraoperativna upotreba regenerativnih metoda poput PRP-a ili matičnih stanica, duljina rehabilitacije, vrijeme povratka tjelesnoj aktivnosti te zadovoljstvo i kvaliteta života pacijenata

7. POPIS CITIRANE LITERATURE

1. Achilles | Myth, Meaning, significance, & Trojan war | Britannica [Internet]. [citirano 1. lipanj 2022.]. Dostupno na: <https://www.britannica.com/topic/Achilles-Greek-mythology>
2. Musil V, Stingl J, Bacova T, Baca V, Kachlik D. Achilles tendon: the 305th anniversary of the French priority on the introduction of the famous anatomical eponym. *Surg Radiol Anat.* 2011;33:421–7.
3. Maffulli N, Almekinders L, urednici. *The Achilles tendon.* London: Springer; 2007. 284 str.
4. Holm C, Kjaer M, Eliasson P. Achilles tendon rupture--treatment and complications: a systematic review. *Scand J Med Sci Sports.* 2015;25:e1-10.
5. Maffulli N, D'Addona A, Maffulli GD, Gougoulias N, Oliva F. Delayed (14-30 days) percutaneous repair of Achilles tendon ruptures offers equally good results as compared with Acute repair. *Am J Sports Med.* 2020;48:1181–8.
6. Čretnik A, Kosanović M, Košir R. Long-term results with the use of modified percutaneous repair of the ruptured Achilles tendon under local anaesthesia (15-year analysis with 270 cases). *J Foot Ankle Surg.* 2019;58:828–36.
7. Krmpotić-Nemanić J, Marušić A. *Anatomija čovjeka. 2., korigirano izdanje.* Zagreb: Medicinska naklada; 2007. 664 str.
8. Noseworthy MD, Bulte DP, Alfonsi J. BOLD magnetic resonance imaging of skeletal muscle. *Semin Musculoskelet Radiol.* 2003;7:307–15.
9. Chen TM, Rozen WM, Pan WR, Ashton MW, Richardson MD, Taylor GI. The arterial anatomy of the Achilles tendon: anatomical study and clinical implications. *Clin Anat N Y N.* 2009;22:377–85.
10. Blackmon JA, Atsas S, Clarkson MJ, Fox JN, Daney BT, Dodson SC i sur. Locating the sural nerve during calcaneal (Achilles) tendon repair with confidence: a cadaveric study with clinical applications. *J Foot Ankle Surg.* 2013;52:42–7.
11. Citak M, Knobloch K, Albrecht K, Krettek C, Hufner T. Anatomy of the sural nerve in a computer-assisted model: implications for surgical minimal-invasive Achilles tendon repair. *Br J Sports Med.* 2007;41:456–8.
12. Lenhart RL, Francis CA, Lenz AL, Thelen DG. Empirical evaluation of gastrocnemius and soleus function during walking. *J Biomech.* 2014;47:2969–74.
13. Uhl JF, Gillot C. Anatomy of the veno-muscular pumps of the lower limb. *Phlebology.* 2015;30:180–93.
14. Peltonen J, Cronin NJ, Stenroth L, Finni T, Avela J. Viscoelastic properties of the Achilles tendon in vivo. *SpringerPlus.* 2013;2:212.
15. Doral MN, Alam M, Bozkurt M, Turhan E, Atay OA, Dönmez G i sur. Functional anatomy of the Achilles tendon. *Knee Surg Sports Traumatol Arthrosc* 2010;18:638–43.

16. McLean SG, Mallett KF, Arruda EM. Deconstructing the anterior cruciate ligament: what we know and do not know about function, material properties, and injury mechanics. *J Biomech Eng.* 2015;137:020906.
17. Wang JHC, Guo Q, Li B. Tendon biomechanics and mechanobiology - a mini-review of basic concepts and recent advancements. *J Hand Ther.* 2012;25:133–41.
18. Kingsley P. Achilles tendon rupture in atypical patient populations. *Emerg Nurse J RCN Accid Emerg Nurs Assoc.* 2016;23:34–6; quiz p 37.
19. Lantto I, Heikkinen J, Flinkkilä T, Ohtonen P, Leppilahti J. Epidemiology of Achilles tendon ruptures: increasing incidence over a 33-year period. *Scand J Med Sci Sports.* 2015;25:e133-138.
20. Lemme NJ, Li NY, DeFroda SF, Kleiner J, Owens BD. Epidemiology of Achilles tendon ruptures in the United States: athletic and nonathletic injuries from 2012 to 2016. *Orthop J Sports Med.* 2018;6:2325967118808238.
21. Houshian S, Tscherning T, Riegels-Nielsen P. The epidemiology of Achilles tendon rupture in a Danish county. *Injury.* 1998;29:651–4.
22. Wertz J, Galli M, Borchers JR. Achilles tendon rupture. *Sports Health.* 2013;5:407–9.
23. Park SH, Lee HS, Young KW, Seo SG. Treatment of acute Achilles tendon rupture. *Clin Orthop Surg.* 2020;12:1–8.
24. Thevendran G, Sarraf KM, Patel NK, Sadri A, Rosenfeld P. The ruptured Achilles tendon: a current overview from biology of rupture to treatment. *Musculoskelet Surg.* 2013;97:9–20.
25. Lagergren C, Lindholm A. Vascular distribution in the Achilles tendon; an angiographic and microangiographic study. *Acta Chir Scand.* 1959;116:491–5.
26. Longo UG, Petrillo S, Maffulli N, Denaro V. Acute achilles tendon rupture in athletes. *Foot Ankle Clin.* 2013;18:319–38.
27. Cook JL, Rio E, Purdam CR, Docking SI. Revisiting the continuum model of tendon pathology: what is its merit in clinical practice and research? *Br J Sports Med.* 2016;50:1187–91.
28. Selvanetti A, Cipolla M, Puddu G. Overuse tendon injuries: Basic science and classification. *Oper Tech Sports Med.* 1997;5:110–7.
29. Gordon JA, Freedman BR, Zuskov A, Iozzo RV, Birk DE, Soslowsky LJ. Achilles tendons from decorin- and biglycan-null mouse models have inferior mechanical and structural properties predicted by an image-based empirical damage model. *J Biomech.* 2015;48:2110–5.
30. Riley G. The pathogenesis of tendinopathy. A molecular perspective. *Rheumatol Oxf Engl.* 2004;43:131–42.

31. O'Neill S, Watson PJ, Barry S. A Delphi study of risk factors for Achilles tendinopathy—opinions of world tendon experts. *Int J Sports Phys Ther.* 2016;11:684–97.
32. Jozsa L, Balint JB, Kannus P, Reffy A, Barzo M. Distribution of blood groups in patients with tendon rupture. An analysis of 832 cases. *J Bone Joint Surg Br.* 1989;71:272–4.
33. Sharma P, Maffulli N. Tendon injury and tendinopathy: healing and repair. *J Bone Joint Surg Am.* 2005;87:187–202.
34. Mokone GG, Schweltnus MP, Noakes TD, Collins M. The COL5A1 gene and Achilles tendon pathology. *Scand J Med Sci Sports.* 2006;16:19–26.
35. Brown KL, Seale KB, El Khoury LY, Posthumus M, Ribbans WJ, Raleigh SM i sur. Polymorphisms within the COL5A1 gene and regulators of the extracellular matrix modify the risk of Achilles tendon pathology in a British case-control study. *J Sports Sci.* 2017;35:1475–83.
36. Mokone GG, Gajjar M, September AV, Schweltnus MP, Greenberg J, Noakes TD i sur. The guanine-thymine dinucleotide repeat polymorphism within the tenascin-C gene is associated with achilles tendon injuries. *Am J Sports Med.* 2005;33:1016–21.
37. Nell EM, van der Merwe L, Cook J, Handley CJ, Collins M, September AV. The apoptosis pathway and the genetic predisposition to Achilles tendinopathy. *J Orthop Res.* 2012;30:1719–24.
38. Gatz M, Spang C, Alfredson H. Partial Achilles tendon rupture—a neglected entity: a narrative literature review on diagnostics and treatment options. *J Clin Med.* 2020;9:3380.
39. Kauwe M. Acute Achilles tendon rupture: clinical evaluation, conservative management, and early active rehabilitation. *Clin Podiatr Med Surg.* 2017;34:229–43.
40. Tarantino D, Palermi S, Sirico F, Corrado B. Achilles tendon rupture: mechanisms of injury, principles of rehabilitation and return to play. *J Funct Morphol Kinesiol.* 2020;5:E95.
41. Movin T, Ryberg Å, McBride DJ, Maffulli N. Acute rupture of the Achilles tendon. *Foot Ankle Clin.* 2005;10:331–56.
42. Leppilähti J, Orava S. Total Achilles tendon rupture. *Sports Med.* 1998;25:79–100.
43. Gravlee JR, Hatch RL, Galea AM. Achilles tendon rupture: a challenging diagnosis. *J Am Board Fam Pract.* 2000;13:371–3.
44. Maffulli N. The clinical diagnosis of subcutaneous tear of the Achilles tendon. *Am J Sports Med.* 1998;26:266–70.
45. Kou J. AAOS clinical practice guideline: acute Achilles tendon rupture. *JAAOS - J Am Acad Orthop Surg.* 2010;18:511–3.
46. Egger AC, Berkowitz MJ. Achilles tendon injuries. *Curr Rev Musculoskelet Med.* 2017;10:72–80.

47. Aminlari A, Stone J, McKee R, Subramony R, Nadolski A, Tolia V i sur. Diagnosing Achilles tendon rupture with ultrasound in patients treated surgically: a systematic review and meta-analysis. *J Emerg Med.* 2021;61:558–67.
48. Arner O, Lindholm A, Orell SR. Histologic changes in subcutaneous rupture of the Achilles tendon; a study of 74 cases. *Acta Chir Scand.* 1959;116:484–90.
49. Garras DN, Raikin SM, Bhat SB, Taweel N, Karanjia H. MRI is unnecessary for diagnosing acute Achilles tendon ruptures: clinical diagnostic criteria. *Clin Orthop.* 2012;470:2268–73.
50. Reda Y, Farouk A, Abdelmonem I, El Shazly OA. Surgical versus non-surgical treatment for acute Achilles' tendon rupture. A systematic review of literature and meta-analysis. *Foot Ankle Surg.* 2020;26:280–8.
51. Bae SH, Lee HS, Seo SG, Kim SW, Gwak HC, Bae SY. Debridement and functional rehabilitation for Achilles tendon infection following tendon repair. *J Bone Joint Surg Am.* 2016;98:1161–7.
52. Willits K, Amendola A, Bryant D, Mohtadi NG, Giffin JR, Fowler P i sur. Operative versus nonoperative treatment of acute Achilles tendon ruptures: a multicenter randomized trial using accelerated functional rehabilitation. *J Bone Joint Surg Am.* 2010;92:2767–75.
53. Mccomis GP, Nawoczinski DA, Dehaven KE. Functional bracing for rupture of the Achilles tendon. Clinical results and analysis of ground-reaction forces and temporal data*. *JBJS.* 1997;79:1799–808.
54. She G, Teng Q, Li J, Zheng X, Chen L, Hou H. Comparing surgical and conservative treatment on Achilles tendon rupture: a comprehensive meta-analysis of RCTs. *Front Surg.* 2021;8:607743.
55. Pedowitz D, Kirwan G. Achilles tendon ruptures. *Curr Rev Musculoskelet Med.* 2013;6:285–93.
56. Canale ST, Beaty JH, Campbell WC. Campbell's operative orthopaedics. 12th ed. St. Louis, Mo. ; London: Mosby; 2012. 4253 str.
57. Rosenzweig S, Azar FM. Open repair of acute Achilles tendon ruptures. *Foot Ankle Clin.* 2009;14:699–709.
58. Ma GW, Griffith TG. Percutaneous repair of acute closed ruptured achilles tendon: a new technique. *Clin Orthop.* 1977;128:247–55.
59. Cukelj F, Bandalovic A, Knezevic J, Pavic A, Pivalica B, Bakota B. Treatment of ruptured Achilles tendon: operative or non-operative procedure? *Injury.* 2015;46:S137–42.
60. Klein W, Lang DM, Saleh M. The use of the Ma-Griffith technique for percutaneous repair of fresh ruptured tendo Achillis. *Chir Organi Mov.* 1991;76:223–8.
61. Webb JM, Bannister GC. Percutaneous repair of the ruptured tendo Achillis. *J Bone Joint Surg Br.* 1999;81-B:877–80.

62. Carmont MR, Maffulli N. Modified percutaneous repair of ruptured Achilles tendon. *Knee Surg Sports Traumatol Arthrosc.* 2008;16:199–203.
63. Karabinas PK, Benetos IS, Lampropoulou-Adamidou K, Romoudis P, Mavrogenis AF, Vlamis J. Percutaneous versus open repair of acute Achilles tendon ruptures. *Eur J Orthop Surg Traumatol Orthop Traumatol.* 2014;24:607–13.
64. Jones MP, Khan RJK, Carey Smith RL. Surgical interventions for treating acute Achilles tendon rupture: key findings from a recent cochrane review. *J Bone Joint Surg Am.* 2012;94:e88.
65. Yang B, Liu Y, Kan S, Zhang D, Xu H, Liu F i sur. Outcomes and complications of percutaneous versus open repair of acute Achilles tendon rupture: a meta-analysis. *Int J Surg Lond Engl.* 2017;40:178–86.
66. Rozis M, Benetos IS, Karampinas P, Polyzois V, Vlamis J, Pneumaticos SG. Outcome of percutaneous fixation of acute Achilles tendon ruptures. *Foot Ankle Int.* 2018;39:689–93.

8. SAŽETAK

Uvod: Ahilova tetiva, najsnažnija tetiva u ljudskom tijelu podložna je ozljedama te u modernim vremenima, kad popularnost rekreativnog bavljenja sportom intenzivno raste, ruptura Ahilove tetive postaje jedan od učestalijih medicinskih problema današnjeg društva. Glavni cilj ovog istraživanja je utvrditi rezultate liječenja rupture Ahilove tetive perkutanom metodom na Klinici za traumatologiju KBC-a „Sestre milosrdnice“ u usporedbi s otvorenom metodom te s rezultatima svjetskih i regionalnih zdravstvenih ustanova.

Ispitanici i metode: Provedeno je retrospektivno istraživanje koje je uključivalo ukupno 316 ispitanika koji su podvrgnuti operacijskom liječenju rupture Ahilove tetive u razdoblju od 2013. do 2021. Pretraživanjem arhive iz povijesti bolesti su dobiveni podatci o vrsti operativnog zahvata, mehanizmu ozljede, dobi i spolu ispitanika, vremenu hospitalizacije i o mogućim komplikacijama operacijskog liječenja (infekcije, rerupture, ozljeda suralnog živca). Svi su podatci uneseni u tablicu programa Excel gdje se izvela jednostavna statistička obrada, a za složeniju statističku obradu je korišten program MedCalc za procjenu uspjeha perkutane metode. Istraživanje je u potpunosti provedeno na Klinici za traumatologiju KBC-a „Sestre milosrdnice“.

Rezultati: Kao glavne mjere ishoda uzete su komplikacije operativnog liječenja te broj dana hospitalizacije. Utvrđeno je kako nije pronađena statistički značajna razlika u prednostima jedne nad drugom metodom po pitanju ozljede suralnog živca ($p=1$). Postoji statistički značajna prednost perkutane metode gledajući broj infekcija ($\chi^2=0,8$; $P=0,005$). Medijan dana hospitalizacije za 4 dana je veći kod otvorenog pristupa nego kod perkutanog ($Z=14,2$; $P<0,001$). Zbog malenog apsolutnog broja ispitanika s rerupturama kao i premalog omjera ispitanika s rerupturom u odnosu na veličinu promatrane populacije se ne može ustanoviti statistički značajna prednost perkutane metode.

Zaključak: Rezultati perkutane metode za liječenje rupture Ahilove tetive na Klinike za traumatologiju KBC-a „Sestre milosrdnice“ su jednaki ili bolji u usporedbi s rezultatima regionalnih i svjetskih zdravstvenih ustanova, a perkutana metoda se preporučuje kao metoda izbora u liječenju zbog manjeg broja komplikacija.

9. SUMMARY

Diploma thesis title: Results of percutaneous repair of Achilles tendon rupture at Traumatology department of University hospital "Sisters of charity"

Introduction: The Achilles tendon, the strongest tendon in the human body, is prone to injury and in modern times, when the popularity of recreational sports is growing rapidly, Achilles tendon rupture is becoming one of the most common medical problems in modern society. The main goal of this study is to determine the results of treatment of Achilles tendon rupture by percutaneous method at the Traumatology department of University hospital "Sisters of charity" in comparison with the open method and the results of global and regional health institutions.

Subjects and Methods: A retrospective study was conducted involving a total of 316 subjects who underwent surgical treatment for Achilles tendon rupture between 2013 and 2021. Data obtained from medical history of these patients included type of surgical procedure, mechanism of injury, age and sex of the subjects, time of hospitalization and possible complications of surgical treatment (infections, reruptures, sural nerve injuries). All data was put into an Excel spreadsheet where simple statistical processing was performed, and for more complex statistical processing, MedCalc was used to assess the success of the percutaneous method. The research was conducted entirely at the Traumatology department of University hospital "Sisters of charity".

Results: Complications of surgical treatment and the number of days of hospitalization were taken as the main outcome measures. It was found that no statistically significant difference was found in one surgical procedure over the other in terms of sural nerve injury ($p=1$). There is a statistically significant advantage of the percutaneous method when looking the number of infections ($\chi^2 = 0.8$; $P = 0.005$). The median of days spent in hospital was 4 days higher in the open approach than in the percutaneous approach ($Z = 14.2$; $P < 0.001$). Due to the small absolute number of subjects with reruptures as well as the insufficient ratio of subjects with reruptures in relation to the size of the observed population, a statistically significant advantage of the percutaneous method cannot be established.

Conclusion: The results of the percutaneous method for the treatment of Achilles tendon rupture at the Traumatology department of University hospital "Sisters of charity" are equal or better compared to the results of regional and global health institutions, and the percutaneous method is recommended as the method of choice due to fewer complications.

10. ŽIVOTOPIS

OSOBNI PODATCI

Ime i prezime: Fabijan Čukelj

Datum i mjesto rođenja: 28.10.1994., Split

Državljanstvo: Hrvatsko

Adresa stanovanja: Ostravska 5, Split

Telefon: +385955337026

OBRAZOVANJE

2001. – 2009. Osnovna škola Mertojak, Split

2009. - 2013. V. gimnazija “Vladimir Nazor” Split

2013. - 2022. Medicinski fakultet Sveučilišta u Splitu, smjer doktor medicine

ZNANJA I VJEŠTINE

Strani jezici: engleski, talijanski

Vozač B kategorije

Poznavanje rada u Office program

Socijalne vještine razvijene dugogodišnjim bavljenjem timskim sportom