

Studija efikasnosti ultrazvučnog rezača u kirurgiji štitnjače u odnosu na konvencionalnu metodu

A study of surgical efficiency of ultrasonic shear (harmonic scalpel) thyroidectomy compared with conventional thyroidectomy

Ivo Glunčić, Draško Cikojević, Marisa Klančnik, Zaviša Čolović*

Sažetak

Uvod: Cilj rada je evaluirati uspješnost ultrazvučnog rezača u kirurgiji štitnjače u odnosu na konvencionalnu metodu. Radi se o prospektivnoj case-control studiji.

Metoda rada: 69 bolesnika podvrgnuto je operaciji štitnjače u razdoblju od 24 mjeseca. Bolesnici su podijeljeni u dvije grupe ispitanika u odnosu na operativnu tehniku - tehnika ultrazvučnog rezača i konvencionalna tehnika (skalpel i bipolarna dijatermija). Da bi izmjerili kiruršku efikasnost koristili smo omjer operativnog vremena i težine ektomirane štitnjače (min/g).

Rezultati: Srednje operativno vrijeme po jedinici težine uzorka je 2,49 min/g kod kirurgije štitnjače s ultrazvučnim rezačem, dok je kod konvencionalne metode 5,78 min/g. Razlika je bila statistički značajna ($p = 0,037$), dok je značajnija bila kod zahvata na manjim štitnjačama.

Zaključak: Naša studija pokazuje da upotreba ultrazvučnog rezača u kirurgiji štitnjače skraćuje vrijeme kirurškog zahvata u odnosu na konvencionalnu metodu, naročito kada se radi o manjim štitnjačama.

Cljučne riječi: tiroidektomija, štitnjača, trajanje operacije

Summary

Introduction: The aim of our study is to evaluate the efficiency of ultrasonic shear (harmonic scalpel) thyroidectomy, compared with conventional thyroidectomy.

Study design: Prospective, case control comparison.

Methods: sixty- nine consecutive patients were recruited over a twenty-four month period. Patients were divided into two groups according to their thyroidectomy technique, i.e. ultrasonic shear technique (harmonic scalpel) vs conventional technique (scalpel and bipolar diathermy). The ratio of surgical time to specimen weight, in minutes per gram, was used to measure surgical efficiency. The unpaired Student's t-test was used for statistical analysis.

Results: The mean surgical time per specimen unit weight was 2.49 min/g for harmonic scalpel thyroidectomy and 5.78 min/g for conventional thyroidectomy. This difference was statistically significant ($p = 0.037$). The difference was most evident for procedures involving smaller thyroid glands.

Conclusion: Our study suggests that thyroidectomy using a harmonic scalpel is more time-efficient than conventional thyroidectomy, especially when operating on smaller thyroid glands.

Key words: thyroidectomy, thyroid gland, operative time

Med Jad 2011;41(3-4):151-155

* **KBC Split, Klinika za bolesti uha, grla i nosa s kirurgijom glave i vrata** (prof. dr. sc. Ivo Glunčić, dr. med., doc. dr. sc. Draško Cikojević, dr. med., dr. sc. Marisa Klančnik, dr. med., Zaviša Čolović, dr. med.)

Adresa za dopisivanje / *Correspondence address:* Doc. dr. sc. Draško Cikojević, dr. med., otorinolaringolog, KBC Split, Klinika za bolesti uha, grla i nosa s kirurgijom glave i vrata, Spinčićeva 1, 21000 Split

Primljeno / *Received* 2010-03-01; Ispravljeno / *Revised* 2012-02-22; Prihvaćeno / *Accepted* 2011-05-16

Uvod

Upotreba ultrazvučnog rezača već je dugo prisutna u različitim kirurškim zahvatima, kao što su laparoskopjska kolecistektomija, laparoskopjska histerektomija i resekcija slezene. Nešto kasnije tehnika se počinja primjenjivati i u kirurgiji štitnjače.¹⁻⁵

Princip rada je ultrasonička, visokofrekventna vibracija od oko 55 kHz. Ona reže i koagulira procesom proteinske denaturacije. Osim izravnoga reznog učinka vibrirajuće oštrice, ultrazvučni valovi uzrokuju nagle promjene unutrašnjih tlakova u tkivu s posljedičnom kavitacijskom fragmentacijom i dodatnim reznim učinkom.⁶ Koagulacijski efekt nastaje zbog prekidanja tercijarnih vodikovih veza, što dovodi do denaturacije tkivnih proteina – za razliku od električne ili laserske koagulacije, gdje generirana i prenesena visoka toplina (karakteristično u rasponu od 150 do 400°C) dovodi do iznimnog porasta temperature unutar stanice i eksplozije unutarstaničnih plinova. Primjenom ultrazvučnog reza u kirurgiji smanjuje se oštećenje okolnoga tkiva, jer se razvijaju niže temperature nego kod dijatermije. Kako se istovremeno tkivo i reže i koagulira, smanjuje se potreba za ligaturama i promjeni većeg broja instrumenata, čime se znatno olakšava operativni postupak, a operativno vrijeme u kirurgiji štitnjače skraćuje između 20 i 40 minuta.⁷⁻⁹

Ranije studije, međutim, koristile su samo operativno vrijeme kao mjeru kirurške efikasnosti, a patološki promijenjene štitnjače variraju znatno u veličini, od malih nodularnih do velikih multinodularnih štitnjača. Zato smo u našem istraživanju uzeli u razmatranje operativno vrijeme u odnosu na veličinu štitnjače.

Cilj studije je procijeniti efikasnost ultrazvučnog rezača u kirurgiji štitnjače u odnosu na konvencionalnu metodu i to omjerom kirurškog vremena (vrijeme od početka prvog reza na koži do postavljanja zadnjeg šava na koži) i težine uzorka (mjerene u gramima), a koji se izražava u minutama po gramu težine (min/g).

Materijali i metode

Ukupno 69 bolesnika podvrgnuto je operaciji štitnjače na Klinici za bolesti uha, grla i nosa i kirurgiji glave i vrata, u razdoblju od 10. 01. 2008. do 10. 01. 2010. godine. Bolesnici su podijeljeni u dvije grupe ispitanika, a svi su operirani u općoj endotrahealnoj anesteziji. U svih bolesnika učinjena je preoperativna citološka i ultrazvučna dijagnostika, te po potrebi i scintigrafija štitnjače. U svih je poslijeoperativno učinjena patohistološka analiza, a u

slučaju suspektnih ili neodređenih citoloških nalaza i intraoperativna analiza. Prva grupa ispitanika operirana je tehnikom ultrazvučnog rezača, a druga konvencionalnom metodom (koristeći skalpel i dijatermiju). Ovo nam je pružilo mogućnost da sprovedemo prospektivnu case-control studiju kirurškog vremena za obje tehnike.

Sve operacije obavio je isti kirurg. To je važno kako bi se smanjile razlike između različitih kirurga. Vrijeme početka definirano je inicijalnom incizijom, a završetak postavljanjem završnog šava na kirurškoj rani. Težina svakog uzorka ektomirane štitnjače u gramima je mjerena i zabilježena prije nego je uzorak poslan na Odjel patologije. Kako su uzorci jako varirali u veličini, koristili smo omjer operativnog vremena i težine uzorka (min/g) da bi izmjerili kiruršku efikasnost.

Neparni Studentov t-test korišten je za statističku analizu.

Rezultati

U radu je ukupno analizirano 69 operiranih bolesnika. Od 30 njih operiranih tehnikom ultrazvučnog rezača, u 18 (60%) je urađena hemitiroidektomija, a u 12 (40%) totalna tiroidektomija. Od 39 bolesnika operiranih konvencionalnom metodom, u 30 njih (77%) urađena je hemitiroidektomija, a u 9 (23%) totalna tiroidektomija (Tablica 1).

Prosječna dob bolesnika bila je 55 godina kod ultrazvučnog rezača, a 58 godina kod konvencionalne metode operacije štitnjače. Omjer muškaraca prema ženama bio je 3:7 kod grupe operirane ultrazvučnim rezačem, a 3:9 kod grupe operirane konvencionalnom metodom.

Prosječna duljina trajanja operacije kod tehnike ultrazvučnim rezačem iznosila je 120 minuta, a kod konvencionalne metode 158 minuta. Prosječna težina uzorka štitnjače kod ultrazvučnog rezača iznosila je 89 grama, a kod konvencionalne metode 74 grama.

Tablica 2 prikazuje usporedbu kirurške efikasnosti operacija štitnjače metodom ultrazvučnog rezača i primjenom konvencionalne metode. Značajno je kraće operativno vrijeme kod primjene ultrazvučnog rezača (za 38 min.) u odnosu na konvencionalnu metodu. Ukoliko se uzme u obzir i težina štitnjače, dobiva se omjer vrijeme operacije/težina štitnjače izraženo u (min/g), što predstavlja kiruršku efikasnost. Prosječna kirurška efikasnost za grupu operiranu ultrazvučnim rezačem bila je 2,49, a za grupu operiranu konvencionalnom metodom 5,78 min/g., što je statistički značajna razlika ($p < 0,001$).

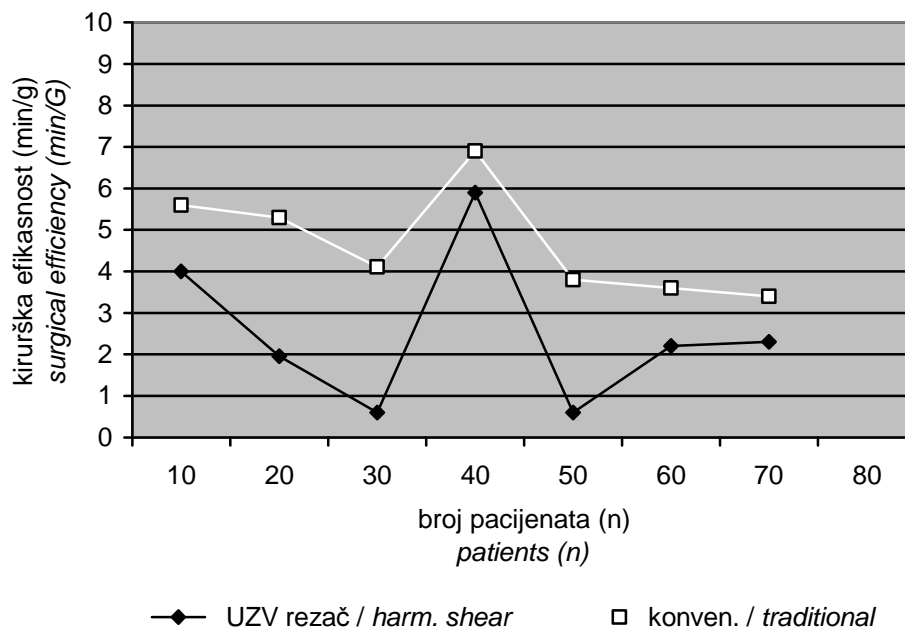
Kiruršku efikasnost u odnosu na operirane bolesnike prikazuje Slika 1, a kiruršku efikasnost u odnosu na težinu štitnjače Slika 2.

Tablica 1. Usporedba kirurških zahvata štitnjače
 Table 1 Patient distribution according to surgical procedure

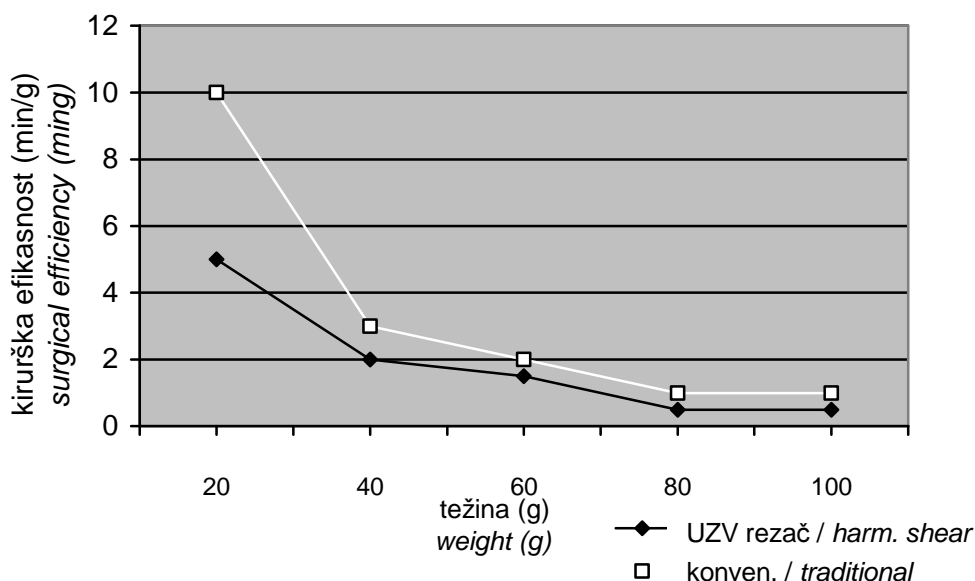
Vrsta zahvata <i>Procedure</i>	Ultrazvučni rezač (n) <i>Ultrasonic shear (n)</i>	Konvencionalna metoda (n) <i>Traditional (n)</i>	Ukupno <i>Total</i>
Hemitiroidektomija <i>Hemithyroidectomy</i>	18	30	48
Totalna tiroidektomija <i>Total thyroidectomy</i>	12	9	21
Ukupno <i>Total</i>	30	39	69

Tablica 2. Usporedba prosječne vrijednosti operativnog vremena (min) i težine uzorka (g) skupina rađenih ultrazvučnim rezačem i konvencionalnom metodom, statistička značajnost $p < 0.001$.
 Table 2 Patient distribution according to mean surgical time and specimen weight in ultrasonic shear groups compared with conventional thyroidectomy, statistical significance $p < 0.001$

	Broj pacijenata (n) <i>Patients (n)</i>	Vrijeme (min) <i>Time (min)</i>	Težina (g) <i>Weight (g)</i>	Vrijeme/težina (min/g) <i>Time/weight (min/g)</i>	Statistička Značajnost <i>Statistical significance</i>
Ultrazvučni rezač <i>Ultrasonic shear</i>	30	120	89	2,49	P < 0,001 P < 0.001
Konvencionalna metoda <i>Traditional</i>	39	58	74	5,78	P < 0,001 P < 0.001



Slika 1. Usporedba kirurške efikasnosti u dvije grupe pacijenata
 Picture 1. Comparison of surgical efficiency in the two patient groups



Slika 2. Usporedba kirurške efikasnosti u odnosu na težinu uzorka štitnjače. Harmonijski rezač ima značajno veću kiruršku efikasnost kod manjih štitnjača.

Picture 2. Comparison of surgical efficiency according to thyroid specimen weight. The harmonic shear has greater surgical efficiency for smaller thyroid specimens.

Rasprava

Kirurgija štitnjače ultrazvučnim rezačem znatno je efikasnija od konvencionalne metode operacije štitnjače, jer je prosječno operativno vrijeme kraće za 38 minuta. Nalaz odgovora i prethodnim studijama koje su pokazale da je operacija štitnjače primjenom ultrazvučnog rezača kraća za 20-40 minuta u odnosu na konvencionalne metode operacije štitnjače.¹⁰⁻¹³

Kada smo uradili distribuciju kirurške efikasnosti u odnosu na težinu uzorka, primijetili smo vrlo zanimljiv trend. Distribucija je pokazala da je upotreba ultrazvučnog rezača znatno efikasnija nego klasična tiroidektomija, kada se radi o manjim štitnjačama, a da superiornost pada, kako veličina štitnjače raste (Slika 2). Kako ultrazvučni rezač istovremeno reže i koagulira tkivo, skraćuje se operativni postupak, jer se smanjuje potreba za hemostatskim suturama. Kod velikih štitnjača najčešće nalazimo izraženiju vaskularizaciju s jačim krvnim žilama, koje nije moguće ultrazvučnim rezačem koagulirati, nego se radi klasični hemostatski šav. Hemostaza i rez ultrazvučnim rezačem traje prosječno oko 5 sekundi, dok je za postavljanje klasičnog hemostatskog šava (dva podveza proksimalno i jedan distalno) potrebno 1 – 2 minute. Jasno da izraženija vaskularizacija i veće krvne žile štitnjače produljuju operativni zahvat, jer ultrazvučni rezač može sigurno koagulirati samo manje krvne žile.

Prednost ultrazvučnog rezača je i u manjoj potrebi za hemostatskim šavovima, što je važno, ne samo zbog kraćeg trajanja operacije, nego i zbog manjeg broja konaca u operativnom polju, čime se postiže brži operativni oporavak, a mogućnost komplikacija, u smislu reakcije organizma na konce kao strana tijela u rani, znatno je manja.^{14,15}

Istraživanja su pokazala da se upotrebom ovoga instrumenta oštećuje dvostruko manja površina okolnoga zdravog tkiva u usporedbi s elektro-kauterom ili laserom, te se postiže i povoljniji estetski rezultat. Manipulacije vrhom ultrazvučnog rezača zahtijevaju značajno manje manevarskog prostora u odnosu na operacijsko polje potrebno za egzaktno bimanualno postavljanje ligatura, te je stoga omogućeno izvođenje zahvata kroz manji rez kože na vratu.¹⁶⁻¹⁸

Zaključak

Ovaj rad pokazuje da je ultrazvučni rezač efikasniji od konvencionalne metode kod operacija štitnjača, i to osobito kod operacija manjih štitnjača, dok efikasnost opada s porastom težine štitnjače. Trajanje operacije je znatno kraće, a i postoperativni oporavak je brži, jer je manje hemostatskih sutura u rani i dvostruko su manja oštećenja okolnog zdravog tkiva. Povoljniji je estetski učinak, jer je potreban manji rez kože na vratu zbog manjeg manevarskog prostora u odnosu na operacijsko polje.

Literatura

1. Tebala GD. Three port laparoscopic cholecystectomy by harmonic dissection without cystic duct and artery clipping. *Am J Surg* 2006;191:718-20.
2. Underwood RA, Dunnegan DI, Soper NJ. Prospective, randomized trial of bipolar electrosurgery vs ultrasonic coagulation for division of short gastric vessels during laparoscopic Nissen fundoplication. *Surg Endosc* 1999;13:763-8.
3. Nezhat F, Madhavi A, Nagarsheth NP. Total laparoscopic radical hysterectomy and pelvic lymphadenectomy using harmonic shears. *J Minim Invasive Gynecol* 2006;13:20-5.
4. Amaral JF. The experimental development of an ultrasonically activated scalpel for laparoscopic use. *Surg Laparosc Endosc* 1994;4:92-9.
5. Amaral JF. Laparoscopic cholecystectomy in 200 consecutive patients using and ultrasonically activated scalpel. *Surg Laparosc Endosc* 1995;5:255-62.
6. Amaral JF. Ultrasonic dissection. *Endosc Surg Allied Technol* 1994;2:181-5.
7. McCarus SD. Physiologic mechanism of the ultrasonically activated scalpel. *J Am Assoc Gynecol Laparosc* 1996;3:601-8.
8. Hambley R, Hebda PA, Abell E i sur. Wound healing of skin incisions produced by ultrasonically vibrating knife, scalpel, electrosurgery, and carbon dioxide laser. *J Dermatol Surg Oncol* 1988;14:1213-7.
9. Siperstein AE, Berber E, Morkoyun E. The use of the harmonic scalpel vs conventional knot tying for vessel ligation in thyroid surgery. *Arch Surg* 2002;137:137-42.
10. Cordon C, Fajardo R, Ramirez J, Herrera MF. A randomized, prospective, parallel group study comparing the harmonic scalpel to electrocautery in thyroidectomy. *Surgery* 2005;137:337-41.
11. Sherman I. Thyroidectomy using harmonic scalpel: analysis of 105 consecutive cases. *Otolaryngol Head Neck Surg* 2002;127:284-8.
12. Koutsoumanis K, Koutras AS, Drimousis PG i sur. The use of a harmonic scalpel in thyroid surgery: report of a 3- year experience. *Am J Surg* 2007;193:693-6.
13. Miccoli P, Berti P, Raffaelli M i sur. Minimally invasive video- assisted thyroidectomy. *Am J Surg* 2001;181:567-70.
14. Jackson LL, Gourin CG, Thomas DS i sur. Use of the harmonic scalpel in superficial and total parotidectomy for benign and malignant disease. *Laryngoscope* 2005;115:1070-3.
15. Kang SK, Kunanandam T, Clark L. Prospective, case control study of surgical efficiency of ultrasonic shear thyroidectomy compared with conventional surgery. *J Laryngol Otol* 2008;122:1194-6.
16. Miccoli P, Materazzi G, Miccoli M i sur. Evaluation of a new device in thyroid surgery: comparative randomized study. *The American Journal of Surgery* 2010; 199:736-40.
17. Parker D, Krupa K, Esler R. Use of the harmonic scalpel in thyroidectomy. *ANZ Journal of Surgery* 2009;79:476-80.
18. Melck A, Wiserman S. Harmonic scalpel compared to conventional hemostasis in thyroid surgery: A meta-analysis of randomized clinical trial. *International Journal of Surgical Oncology*, 2010, Article ID 396079, 8 pages, 2010. doi: io. 1155/2010/396079.