

Resorpcija korijena zuba - od A do Ž

Sarah Turjanski, dr. med. dent.¹

Larisa Musić, dr. med. dent.²

doc. dr. sc. Ivan Zajc³

prof. dr. sc. Hrvoje Jurić⁴

[1] Specijalizantica dječje i preventivne stomatologije, Klinički zavod za dječju i preventivnu stomatologiju, Klinika za stomatologiju, KBC Zagreb

[2] Zavod za parodontologiju, Stomatološki fakultet Sveučilišta u Zagrebu

[3] Zavod za oralnu kirurgiju, KB Dubrava, Stomatološki fakultet Sveučilišta u Zagrebu

[4] Zavod za dječju i preventivnu stomatologiju, Stomatološki fakultet Sveučilišta u Zagrebu

* Napomena autora:

Prilikom pisanja članka primijećeno je da određen broj stručnih pojmova iz anglosaksonske literature još uvijek nema odgovarajući prijevod u hrvatskom jeziku. Čitatelju je ponuđen prijevod za koji su autori smatrali da je najprimjereniji. Ipak, radi lakšeg snalaženja i daljnjeg pretraživanja tematske literature, uz hrvatski prijevod pojma u zagrada je naveden i pojam na izvornom jeziku (engleskom).

Uvod

Pojam resorpcije definira se kao „fiziološki ili patološki proces kod kojeg dolazi do razgradnje i apsorpcije različitih tvari u tijelu ili tjelesnih struktura“ (1). Kada je riječ o resorpciji korijena, radi se o procesu kojeg karakterizira gubitak tvrdog zubnog tkiva, koji nastaje zbog klastične aktivnosti unutar ili izvan korijena zuba (2). Razlikujemo dva osnovna tipa resorpcije korijena zuba: fiziološku resorpciju korijena i patološku resorpciju korijena (3).

Fiziološka resorpcija korijena

Fiziološkom resorpcijom korijena podrazumijeva se resorpcija mlječnih korijena zubi. Fiziološka resorpcija korijena odvija se za vrijeme trajanja mijene zuba te se radi o vanjskom tj. eksternom tipu resorpcije. Ona počinje unutar jedne godine od završetka razvoja mlječnog korijena, odnosno kreće oko 4-te godine života na donjim središnjim sjekutićima i završava ekfolijacijom zuba. Postupak fiziološke resorpcije biva reguliran citokinima i transkripcijskim faktorima sličnim

onima koji sudjeluju u pregradnji kosti (4).

Stanice odgovorne za nastajanje resorpcije su odontoklasti (5-7). Do danas se malo zna o tome kako nastaju prekursori odontoklasta, što uzrokuje njihovu diferencijaciju, što im daje inicijalni signal za započinjanje resorpcije mlječnog zuba u točno definiranom vremenskom trenutku i području te zašto bivaju aktivirani da resorbiraju korijen prerano kod određene patoloških stanja (8).

1. Današnja saznanja o resorpciji tvrdih zubnih tkiva temelje se na saznanjima o resorpciji kostiju. Naime, ne postoje odgovarajući znanstveni dokazi koji bi govorili u prilog tome da stanice koje resorbiraju tvrda zubna tkiva potječu od drugog tipa stanica koja nisu osteoklasti (9). Osteoklasti su multinuklearne divovske stanice čiji prekursori potječu iz monocita ili makrofaga (10,11). Njihova diferencijacija i funkcija su pod nadzorom čimbenika koji su stvoreni u stanicama koštane srži ili nađenih na zreloom odontoplastu tj. stanici koja je izvedena iz mezenhimskih prekursora. Do sada su identificirana dva takva čimbenika: ligand RANK (aktivator receptora nuklearnog faktora kappa-B, engl. *receptor activator of nuclear factor kappa-B*) koji potiče stvaranje osteoklasta i OPG (osteoprotegerin) koji negativno regulira osteoklastogenezu. Osteoprotegerin je izlučeni receptor za mamce za RANKL. RANKL je receptor za RANK koji je lokaliziran na površini osteoklasta (8).

Mehanizam nastanka fiziološke re-

sorpcije nije u potpunosti jasan, no smatra se da nastaje zbog formiranja Tomesovog resorptivnog organa. Tomesov resorptivni organ specifično je vaskularizirano granulacijsko tkivo koje na svojoj periferiji sadrži odontoklaste i nastaje tijekom fiziološke resorpcije korijena. U njega se uključuju i fibroblasti i makrofagi kao posebna skupina stanica koja počinje s resorptivnim promjenama unutar kosti, a kasnije migriraju na parodontni ligament kako bi u konačnici krenuli s resorpcijom zubnog cementa i dentina transformirajući se u odontoklaste.

Fiziološka resorpcija korijena odvija se intermitentno s obzirom na pritisak trajnog zametka. Cijeli proces se odvija tako da postoji izmjena intervala mirovanja i resorpcije u kojoj je period same aktivne resorpcije korijena kraći. Za vrijeme aktivne resorpcije postoji pritisak trajnog zametka, a za vrijeme mirovanja dolazi do odlaganja cementa i kosti. Izmjena tih procesa traje sve dok korijen mlječnog zuba ne bude potpuno resorbiran (12). Općenito, proces resorpcije prati i proces reparacije. Ako proces reparacije nadvlada proces resorpcije, nastaje ankiloza mlječnog zuba (2,13).

S obzirom na prisutnost trajnog nasljednika, moguća su dva procesa resorpcije mlječnog zuba.

I. Postojanje trajnog nasljednika

Resorpcija započinje na strani korijena na kojoj se nalazi zametak trajnog zuba, što je u slučaju višekorijenskih zuba prostor furkacije. Počevši od vrška korijena prvotno se resorbira parodontni

ligament, zatim preko alveolarne kosti i cementa resorptivni proces završava u dentinu gdje najbrže napreduje kroz peritubularni dentin. Zanimljivo je da pulpa tijekom tih resorptivnih procesa ostaje vitalna, sve dok resorpcija ne dosegne caklinsko – cementno spojište. Cement korijena najotporniji je na resorpciju, osobito kod mlađih. Ta činjenica ujedno objašnjava zašto tijekom ortodontske terapije ne dolazi do resorpcije tvrdih zubnih tkiva već samo alveolarne kosti i posljedičnog pomicanja zuba unutar nje.

II. Odsutnost trajnog nasljednika

Resorpcija mliječnog zuba odvija se i u situaciji kad ne postoji trajni nasljednik. Kako dolazi do te pojave i zašto se kod nekih osoba taj proces odvija brže, a kod nekih sporije je i dalje dijelom nepoznata. Jedna od hipoteza navodi porast okluzalnih sila kao uzroka traume PDL-a uslijed rasta i razvoja viscerokranija. Poznato je da parodontni ligament ima prorektivnu ulogu, odnosno onemogućava pokretanje procesa resorpcije, da postoje određene razlike između parodontnog ligamenta trajnih i mliječnih zubi i da je prvi korak u resorpciji korijena zuba degradacija stanica parodontnog ligamenta. Jednom kad resorpcija počne, kod mliječnih zubi je upalni odgovor izraženiji u odnosu na trajne zube, odnosno stanice parodontnog ligamenta su prijemljivije na proupalne citokine što dovodi do pojačane sinteze kolagenaza i posljedično brže resorpcije korijena mliječnih zubi. Odsutnost trajnog nasljednika je rijetka pojava i budućnost mliječnog zuba je upitna, nekad biva resorbiran u djetinjstvu, a nekad opstane do odrasle dobi. Druga hipoteza navodi stvaranje Tome-sovog organa, dobro vaskulariziranog granulacijskog tkiva koje se razvija između korjenova mliječnih zubi i resorbira zube (4,12).

Patološka resorpcija korijena

Za razliku od kosti koja se neprekidno fiziološki preoblikuje tijekom života, resorpcija korijena trajnih zuba ne javlja se

fiziološki i uvijek je upalne prirode. Prema tome, resorpcija korijena trajnog zuba uvijek je patološki događaj čije neliječenje rezultira preranim gubitkom zahvaćenog zuba. Patološka resorpcija korijena je ireverzibilan gubitak tvrdih zubnih struktura neovisno radi li se o korijenu trajnog ili mliječnog zuba.

Mehanizam nastanka resorpcije korijena nije u potpunosti razjašnjen, no predloženo je nekoliko hipoteza.

1. Prva hipoteza govori kako ostatak Hertwigove epitelne ovojnice (akr. HERS, engl. *Hertwig's epithelial root sheath*) (12) koja okružuje korijen zuba biva otporan na resorpciju i naknadnu ankilozu (14,15). Hasegawa i sur. pokazali su u svojem istraživanju kako ne postoji dokaz o zaštitnoj ulozi Hertwigove ovojnice, ali su otkrili da HERS stanice, proizvode specifične matriksne proteine, uključujući osteopontin, ameloblastin i koštane morfogene proteine (akr. BMP, engl. *bone morphogenetic proteins*) koji imaju važnu ulogu u popravku cementa nakon resorpcije (16).

2. Druga je hipoteza odsutnost pojedinih unutarnjih čimbenika u cementu i predentinu, poput amelogenina ili osteoprotegerina (OPG) [člana superobitelji faktora nekroze tumora (TNF)], koji djeluju kao inhibitori resorptivnih stanica. OPG je "mamac" za vezanje na receptor aktivatora nuklearnog faktora κ B liganda (akr. RANKL, engl. *receptor activator of nuclear factor kappa-B ligand*). Vezanje na OPG smanjuje koncentraciju RANKL i time inhibira njegovu sposobnost vezanja na receptor nukleinskih faktora κ B (RANK) na površini prekursora osteoklasta (cirkulirajući monociti) i potiče proizvodnju osteoklasta (16).

3. Treća se hipoteza odnosi na pojedine tipove vanjske resorpcije korijena koji nastaju kada postoji gubitak intermedijarnog cementa. Barijera nastanku vanjske resorpcije korijena je stvorena od manje kalcificiranog intermedijarnog cementa ili cemento-dentinskog spojišta. Intermedijarni cement je najdublji sloj cementa koji stva-

ra prepreku između dentinskih tubula i parodontnog ligamenta. U normalnim uvjetima, ova prepreka ne dopušta iritaciju kao što su nusprodukti bakterija da prolaze iz inficirane pulpe u parodontni ligament i tako potaknu upalni odgovor u parodontnom ligamentu. Ako se taj intermedijarni cement izgubi ili ošteti, proupalni medijatori mogu difundirati iz inficiranog prostora pulpe u parodontni ligament i pokrenuti upalni odgovor, odnosno naknadnu vanjsku resorpciju korijena zuba (17).

Etiologija patološke resorpcije korijena

Patološka resorpcija korijena je posljedica, nikad primarni uzrok. Ona nastaje kao reakcija na druga patološka zbivanja koja uključuju: patološke promjene pulpe, mehaničko opterećenje (protetski uzrokovano), replantaciju ili transplantaciju zuba, bolesti parodonta, traumatske ozljede, prejake ortodontske sile, malokluziju, impaktirane zube, funkcionalne poremećaje, tumore, ciste, endokrine poremećaje, idiopatske faktore (18). Najčešće se javlja u trajnoj denticiji, no može se javiti i kod mliječnih zuba. S obzirom na to da u trajnoj denticiji nema fiziološke resorpcije, ona je uvijek patološka, a patogeneza se sastoji od dvije faze, ozljede i podražaja (19-21).

Resorpciju korijena prema mjestu nastanka klasificiramo na internu (unutarnju) resorpciju korijena, koja kreće iz pulpe i eksternu (vanjsku) resorpciju korijena koja kreće iz parodontnog ligamenta. Vanjski tip resorpcije ima širu etiologiju i učestaliji je od unutarnjeg tipa, koji se ujedno i relativno rijetko javlja (22). Postoje barijere prema dentinu odnosno cementu koje sprječavaju resorpciju i onemogućuju da se odontoklasti prilijepe ili resorbiraju nemineralizirani matriks. Barijera s unutarnje strane se nalazi između dentina i pulpnog tkiva, a sastavljena je od odontoblastičnog sloja i predentina. Izvana se barijera nalazi između parodontnog ligamenta i cementa te je čine sloj cementoblasta i precementa. Zbog inhi-

bicijskih učinaka koje imaju predentin i precement, čak i kada postoji upala, korijen biva otporan na resorpciju. Međutim, prodorom infekcije ili uslijed traume barijera biva oštećena, posljedično i dentin i stvoreni su preduvjeti za resorpciju korijena (19, 21, 23). Proces resorpcije korijena ne znači nužno i definitivni gubitak zuba, već je moguće da ga organizam ograniči i klinički prođe neopaženo (24).

Učestalost resorpcije s obzirom na vrstu traume

Primijećeno je kako se vrsta resorpcije može povezati s pojedinim tipom dentalne traume koji joj je prethodio. Tako su Soares i sur. (25) u svom retrospektivnom istraživanju iz 2015. godine naveli kako je vanjska resorpcija najčešće, u 92,8% slučajeva, povezana s intruzijskom luksacijom, u 89,0% s avulzijom zuba, u 80,2% s lateralnom luksacijom i u 77,4% s ekstruzijskom luksacijom. Nadomjesna resorpcija zuba je najčešće primijećena kod slučajeva avulzije te je incidencija avulzije kao traume koja je prethodila toj vrsti resorpcije čak 134 puta veća u usporedbi s ekstruzijskom luksacijom.

Općenito se može reći da je resorpcija korijena najčešća kod avulzije i intruzijske luksacije te je rizik za njeno nastajanje veći u prisutnosti navedenih trauma u odnosu na ostale (25,26).

Klasifikacija resorpcije korijena

Čak petnaest publikacija u posljednjih 50 godina predlagalo je različite klasifikacije resorpcije korijena zuba. Među svim klasifikacijama resorpcije korijena, Andreassenova klasifikacija je temeljna i najčešće je u upotrebi jer se smatra referentnom stavkom na kojoj su se temeljile kasnije klasifikacije (27). Neki autori smatraju da je klasifikacija Kanasa i Kanasa najkompletnija, s cjelovitim opisima i kategorizacijama (28). **Tablica 1** prikazuje kronološki poredane klasifikacije resorpcije korijena, od 1970. do 2016. godine.

Posljednja, najnovija klasifikacija predlaže dijagram sa sintetiziranim informacijama o resorpciji korijena koji bi kliničara vodio prema jasnijoj dijagnozi (27). Nadalje, predlaže se nova rutinska procjena koja bi se koristila u kliničkim postupcima. Slika 1. prikazuje prijedlog

nove klasifikacije koja se temelji na etiologiji i kliničkim značajkama.

Dijagnostika resorpcije korijena

Rana dijagnostika ključna je za pravilno planiranje terapije resorpcije korijena. Što se ranije krene s terapijom, posljedice će biti manje. Dijagnozu resorpcije korijena postavljamo nakon detaljnog kliničkog pregleda i uvida u radiografske snimke zuba. Izostanak patognomoničnih znakova znatno otežava rano postavljanje dijagnoze (39). Ključni problem leži u činjenici da su zubi s resorpcijom korijena najčešće asimptomatski te se otkriju slučajnom RTG analizom. Testovi osjetljivosti mogu biti korisni za njeno prepoznavanje i obavezni su u diferencijalnoj dijagnozi (34, 40).

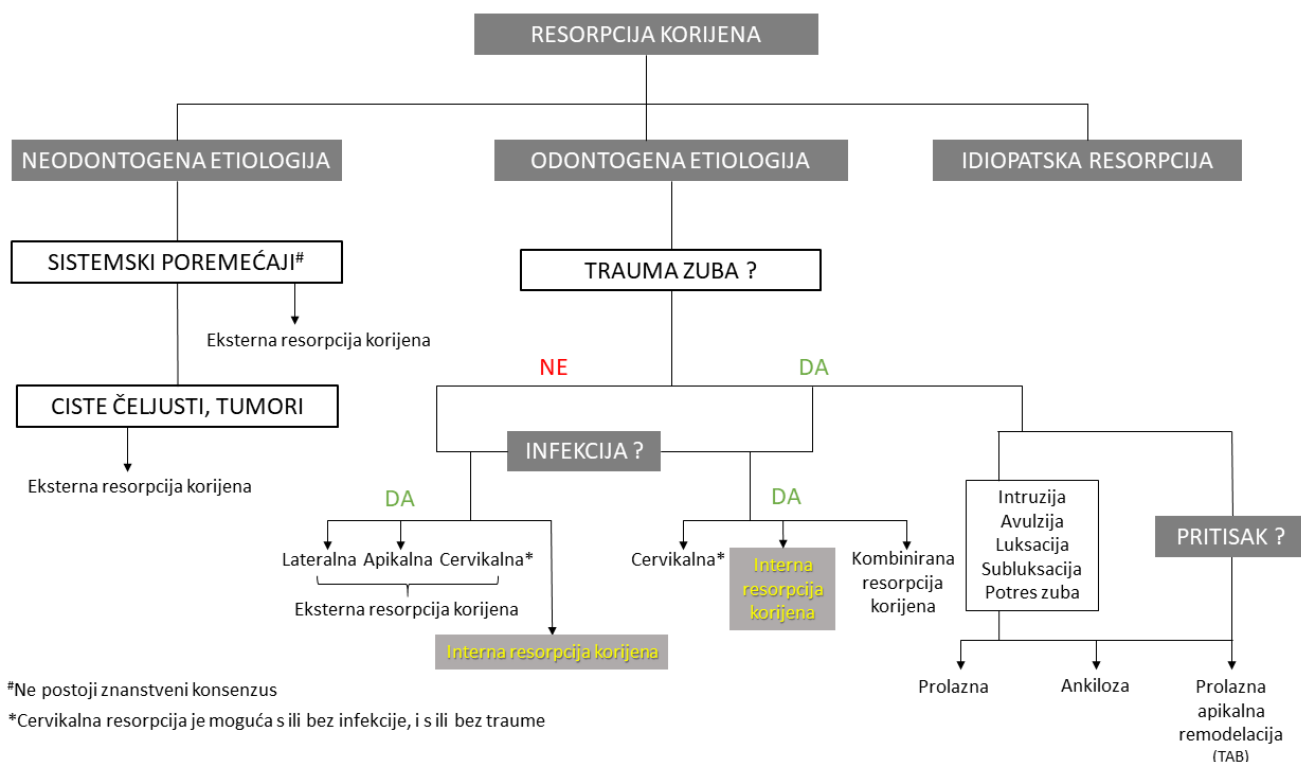
Kako bi ispravno ustanovila resorpcije korijena, dijagnostički postupak moguće je podijeliti u nekoliko koraka.

I. Klinički pregled

Primarno je provesti detaljni ekstraoralni i intraoralni klinički pregled.

Analiza boje zuba

a) Ružičasta promjena boje zuba cer-



#Ne postoji znanstveni konsenzus

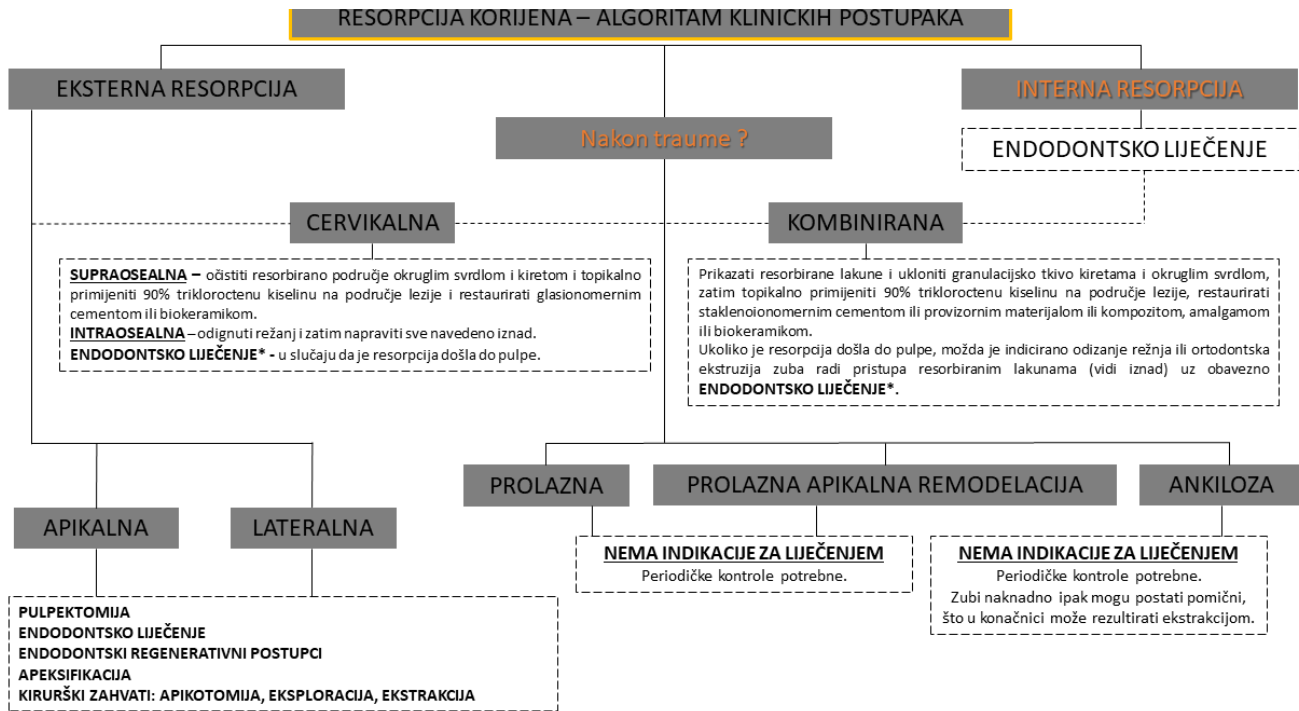
*Cervikalna resorpcija je moguća s ili bez infekcije, i s ili bez traume

Slika 1. Prijedlog nove klasifikacije resorpcije korijena, prema autorima Aidos et al. iz 2018. godine, koja se temelji na etiologiji i kliničkim značajkama. Prilagođeno prema (27).

Tablica 1. Pregled dosadašnjih predloženih klasifikacija resorpcije korijena. Prilagođeno prema (27).

Autor:	Godina:	Temeljena na:	Klasifikacija:
Andreasen J. (19)	1970.	Lokalizacija, tip i vrsta traume	I. Interna resorpcija - Nadomjesna, Upalna II. Eksterna resorpcija – Površinska, Nadomjesna, Upalna
Gartner et al. (29)	1976.	Lokalizacija	I. Interna resorpcija - U razini vrata, U središnjem dijelu korijena II. Eksterna resorpcija - U razini vrata, U središnjem dijelu korijena, Apikalna
Feiglin B. (30)	1986.	Lokalizacija	I. Interna resorpcija II. Eksterna resorpcija - Fiziološka, Ortodontska terapija, Trauma, Pritisak impaktiranog zuba III. Upalna resorpcija - Cervikalna, Apikalna
Tronstad L. (31)	1988.	Lokalizacija i tip	I. Prolazna upalna resorpcija II. Progresivna upalna resorpcija III. Interna resorpcija IV. Eksterna resorpcija - Progresivna upalna, Cervikalna, Dentoalveolarna ankiloza i Nadomjesna
Trope M. (20)	1998.	Etiologija i podrijetlo traume	I. Eksterna resorpcija Tip 1 - Isključivo zbog ozljede pričvrstka zuba: Pritisak / Sila, Srednje i Teške traumatske ozljede) Tip 2 - Isključivo zbog infekcije: Apikalni i marginalni parodontitis Tip 3 - Ozljeda pričvrstka zuba i infekcija: Periradikularna resorpcija korijena podrijetlom od pulpe i Resorpcija korijena vezana za pričvrstak podrijetlom od sulkusa (engl. <i>subattachment root resorption of sulcular origin</i>) II. Interna resorpcija
Ne et al. (32)	1999.	Lokalizacija i tip	I. Interna resorpcija - Metaplastična resorpcija (nadamjesna resorpcija korijenskog kanala); Upalna II. Eksterna resorpcija - Površinska, upalna (Eksterna i cervikalna resorpcija korijena sa ili bez vitalne pulpe kao Invazivna cervikalna resorpcija korijena), Nadomjesna i Ankiloza III. Kombinirana interna i eksterna resorpcija IV. Prolazna apikalna remodelacija (akr. TAB, engl. <i>transient apical breakdown</i>)
Gunraj et al. (33)	1999.	Lokalizacija i tip	I. Eksterna resorpcija povezana s traumatskim ozljedama - površinska, upalna i nadomjesna II. Eksterna resorpcija podrijetlom od nekroze pulpe i periradikularnih patoza III. Eksterna resorpcija podrijetlom od sila iz PDL-a IV. Interna resorpcija V. Cervikalna resorpcija
Trope M. (23)	2002.	Dentalna trauma	I. Eksterna resorpcija a) Podražaj kratkog trajanja (prolazni podražaj) b) Podražaj dugog vremenskog trajanja (progresivni podražaj): pritisak i infekcije pulpnog prostora (apikalni i lateralni parodontitis) c) Sulkularna infekcija II. Interna resorpcija
Fuss et al. (34)	2003.	Etiologija	I. Infekcija pulpe II. Infekcija parodonta III. Ortodontski pritisak / sila IV. Impaktirani zub ili pritisak novotvorine V. Ankiloza

Lindskog et al. (35)	2006.	Etiologija	<p>I. Trauma - Površinska, Prolazna apikalna interna resorpcija (akr. TAIR, engl. <i>Transient Apical Internal Resorption</i>), Ortodontska, Resorpcija kao posljedica pritiska (engl. <i>Pressure</i>), Nadomjesna</p> <p>II. Infekcija - Interna upalna apikalna i radikularna, Eksterna upalna, Upalna s komunikacijom (interna - eksterna)</p> <p>III. Hiperplastična invazivna - Interna nadomjesna, Koronalna, Cervikalna i Radikularna</p>
Patel & Pitt-Ford (36)	2007.	Lokalizacija	<p>I. Eksterna resorpcija - Površinska, Nadomjesna, Upalna i Prolazna apikalno remodelacija (akr. TAB, engl. <i>transient apical breakdown</i>)</p> <p>II. Interna resorpcija - Upalna</p>
Santos et al. (37)	2011.	Etiologija	<p>I. Eksterna resorpcija - Trauma</p> <p>II. Površinska resorpcija</p> <p>III. Nadomjesna resorpcija</p> <p>IV. Upalna resorpcija</p> <p>V. Atipična resorpcija</p>
Kanas RJ & Kanas SJ (28)	2011.	Lokalizacija, etiologija i tip	<p>I. Dentalnog (odontogenog) porijekla</p> <p>1. Interna resorpcija - infektivna, upalna, trauma:</p> <ul style="list-style-type: none"> 0. Resorpcija uzrokovana uvećanjem radijalne pulpe (engl. <i>radial pulp enlargement resorption</i>) <ul style="list-style-type: none"> a. Metaplastična (nadomjesna) resorpcija pulpe <p>2. Eksterna resorpcija</p> <ul style="list-style-type: none"> 0. Fiziološka apikalna resorpcija: eksterna površinska resorpcija, prijelazna apikalna resorpcija (akr. TAR, engl. <i>transient apical resorption</i>) <ul style="list-style-type: none"> a. Infektivna/upalna resorpcija: Apikalna (pulpna) upalna resorpcija, Cervikalna (parodontna) upalna resorpcija b. Trauma (avulzija / luksacija / fraktura zuba): Prolazna apikalna remodelacija (akr. TAB, engl. <i>transient apical breakdown</i>), Periapikalna nadomjesna resorpcija (akr. PARR, engl. <i>periapical replacement resorption</i>) s ankilozom, Infektivna/upalna (apikalna ili cervikalna) c. Pritisak/sila: Ortodontski (TAB, PARR bez ankiloze), Impaktirani zub, Okluzalne sile d. Idiopatski: Lokalizirana apikalna resorpcija (PARR bez ankiloze), Višestruka apikalna resorpcija (PARR bez ankiloze); Višestruke cervikalne resorpcije e. Kirurški: Koštani nadomjesni materijali <p>II. Ne-dentalnog (ne-odontogenog) porijekla</p> <ul style="list-style-type: none"> 1. Interna resorpcija - Herpes zoster infekcija 2. Eksterna resorpcija - Neoplazma / cista čeljusti; Sistemski poremećaji
Darcey J. & Qualtrough A. (38)	2013.	Etiologija	<p>0. Eksterna površinska resorpcija</p> <p>I. Eksterna upalna resorpcija</p> <p>II. Eksterna cervikalna resorpcija</p> <p>III. Eksterna nadomjesna resorpcija</p> <p>IV. Interna resorpcija - Površinska, Upalna, Nadomjesna</p>
Sak et al. (21)	2016.	Etiologija	<p>0. Interna resorpcija: Upalna (tip A, B, C, D); Nadomjesna</p> <p>I. Eksterna resorpcija: Ankiloza i nadomjesna resorpcija; Apikalna upalna nadomjesna resorpcija; Resorpcija povezana sa sustavnim bolestima; Lateralna upalna resorpcija; Resorpcija uzrokovana kroničnim mehaničkim ozljedama; Cervikalna resorpcija</p>



Slika 2. Prijedlog postupaka kliničkog zbrinjavanja s obzirom na vrstu resorpcije korijena. Prilagođeno prema (27).

vikalno, opisana kao “*Pink tooth of Mumery*” ili ružičasta pjega, “*pink spot*”, specifična je za resorpciju korijena te je posljedica dobro vaskulariziranog tkiva koje prosjaja kroz mineralizirana tkiva zuba (41). b) Siva boja koja prati nekrozu zuba (42).

Klinička provjera svih restauracija

Važnost provjere dentalnih restauracija leži u mogućem pronalasku rubnog propuštanja i/ili sekundarnog karijesa.

Perkusija zuba

Postojanje metalnog zvuka sugerira ankilozu zuba.

Analiza pomičnosti zuba

U prilog resorpcije korijena govori povećana pokretljivost zuba - ona može nastati zbog gubitka pričvrstka ili patološke frakture kao posljedice opsežne eksterne ili interne resorpcije korijena. Potpuni gubitak fiziološke pokretljivosti zuba sugerira njegovu ankilozu (38).

II. Radiografska analiza

Radiografska analiza drugi je korak dijagnostičkog postupka te ujedno najjasniji dokaz o prisutnosti resorpcije korijena. Intraoralne RTG snimke najčešće se koriste za dijagnozu resorpcije korijena. Kada se ortopantomogram koristi za

procjenu resorpcije korijena, predlaže se njegova upotreba u kombinaciji s intraoralnim retroalveolarnim snimkama kako bi se smanjili nedostaci kvalitete snimke u prednjim regijama zbog preklapanja drugih struktura (43, 44).

CBCT (engl. *cone-beam computed tomography*) analiza može poboljšati dijagnozu resorptivnih lezija u ranijim fazama. Detaljnija analiza koju omogućuje CBCT također je povezana s poboljšanjem ishoda liječenja resorpcije korijena (45,46). No, postoji problem točnosti CBCT-a u otkrivanju površinskih nedostataka jer se doima širom kako raste rezolucija volumetrijskog skupa podataka (47). Ono u čemu je CBCT zasigurno najpreciznija metoda jest procjena post-ortodonske apikalne resorpcije korijena te za analizu stanja korijena bočnih maksilarnih sjekutića kod impakcije maksilarnih očajaka (43, 48).

CBCT se uspješno koristi za potvrdu prisutnosti interne resorpcije korijena i razlikovanje od eksterne resorpcije korijena. Također je pokazano da CBCT precizno određuje složenost resorpcije korijena, a kliničara može uputiti u detaljan opseg resorptivne lezije. Međutim,

CBCT se smatra dodatkom, a ne zamjenom za konvencionalnu radiografiju, jer se može uzeti u obzir tek nakon kliničkog i konvencionalnog radiografskog pregleda (27).

Terapija resorpcije korijena

Pravilan odabir terapije temelji se na identifikaciji uzročnih čimbenika i kliničkom iskustvu terapeuta (34, 49). Nakon što smo definirali stimulacijski čimbenik, nužno je odlučiti se za jedan od modaliteta kliničke skrbi. Slika 2. prikazuje algoritam kliničkih postupaka s obzirom na tip resorpcije korijena.

Ključ terapije je u endodontskim biokeramičkim brtvilima na bazi kalcij-silikata i kalcij-fosfata jer oni svojom biokompatibilnošću i bioaktivnošću sa svojstvima ožiljkavanja mogu dovesti do stvaranja tvrdog zubnog tkiva. Prednost ovih biokeramičkih brtvila leži u činjenici da se mogu koristiti u vlažnom okruženju i biti stabilni u izravnom kontaktu s organskim tkivnim tekućinama kao što su krv i voda. Također oslobađaju kalcijev hidroksid, koji u interakciji s tkivnim tekućinama i fosfatima dovodi do stvaranja hidroksiapatita tijekom postupka vezivanja (50). Jednom formirane jezgre apatita

spontano rastu trošeći kalcij i fosfate iz tkivnih tekućina s visokim pH. Kalcijevi ioni koji se oslobađaju iz brtvila u tkivo također ubrzavaju stvaranje apatita, zbog produkta ionske aktivnosti apatita u tekućinama, a ovo je svojstvo odgovorno za tkivna induktivna svojstva brtvila baziranih na kalcij silikatu (51,52). Otpuštanje kalcijevog hidroksida praćeno opturacijom biokeramičkim brtvilima može se smatrati alternativnim načinom liječenja nekih vrsta resorpcija korijena, a to su: interni, eksterni, cervikalni, apikalni i kombinirani tip. Naime, važno je napomenuti kako se u određenim slučajevima resorpcije korijena, posebice kada se radi o resorpciji koja je nastala zbog traume zuba, ali bez znakova infekcije, ne preporučuje liječenje. Slučaj je to prolazne resorpcije korijena, prolaze apikalne remodelacije i ankiloze (27).

Osim navedenog postoji i nekoliko prijedloga tretiranja resorpcije korijena kemijskim sredstvima među kojima su:

I. Tetraciklin:

Djeluje antimikrobno i antiresorptivno

II. Natrijev hipoklorit:

Najbolji rezultati postignuti su s nižim koncentracijama, no prema Sottovia i sur. protokoli koji uključuju primjenu 1%tnog natrijevog hipoklorita kod odgođenih replantacija avulziranih zuba, nisu bili učinkoviti u kontroli resorpcije korijena (53).

III. Kiseline:

Limunska kiselina

Smisao uvođenja limunske kiseline u obradi korijena leži u pokušaju izlaganja kolagenih vlakana na korijenskom cementu i promicanja kontaktne površine za ponovno vezanje kolagenih vlakana PDL-a. Veliki broj ankiloziranih područja i nadomjesne resorpcije uočeni su nakon obrade površine korijena limunskom kiselinom (54-56). Nakon demineralizacije površine korijena limunskom kiselinom, Ripamonti i Petit koristili su koncentrat alogenog fibronektin- fibrina s ciljem prevencije ankiloze, ali nisu uspjeli (57).

Askorbinska kiselina

Vitamin C temeljni je vitamin u svim tjelesnim tkivima. Bitan je za hidroksilaciju prolina i lizina, koji su vrlo važni tijekom sinteze kolagena. Njegova apsorpcija ovisi o koncentraciji u tkivu. Ako je dostupna u odgovarajućoj koncentraciji, askorbinska kiselina je odgovorna za održavanje učinkovitosti i aktivnosti fagocitoze leukocita. Vitamin C također igra ulogu u osteogenezi aktivacijom alkalne fosfataze i povećanjem funkcionalne aktivnosti osteoblasta (58). Vitamin C je ima svojstva koja mogu utjecati na popravak tkiva, što bi moglo igrati važnu ulogu u odgođenoj replantaciji zuba (59,60).

Solna/klorovodična kiselina

Klorovodična kiselina također se koristi u kombinaciji s enzimom hijaluronidazom, s ciljem dekalifikacije cementa bez denaturiranja kolagena što značajno umanjuje potencijalnu resorpciju korijena (61). Nordenram i sur. (62) procjenjivali su upotrebu samo klorovodične kiseline, ali nije bilo povoljnih rezultata.

Fosforna kiselina

U istu svrhu korištena je i fosforna kiselina u koncentraciji od 50%, a rezultati su otkrili da je njenom primjenom samo povećana pojavnost resorpcije korijena (63).

IV. Acetazolamid

Acetazolamid je inhibitor karboanhidraze koji se koristi za liječenje bolesti poput glaukoma, epilepsije (64). Mori i Garcia procijenili su učinkovitost otopine acetazolamida kao intrakanalnog lijeka za kontrolu resorpcije korijena kod odgođene replantacije zuba. Rezultati su otkrili da je nakon 60 dana acetazolamid u potpunosti inhibirao resorpciju korijena (65).

V. Kalcitonin

Kalcitonin je hormon koji sintetizira štitnjača, a koji je dokazano snažan inhibitor klastičnih stanica i indiciran je za terapiju vanjske resorpcije korijena. Istražen je utjecaj ovog hormona kao intrakanalnog uloška nakon replantacije zuba

je uočeno da uzrokuje smanjenje upalne resorpcije (66). Povezivanje kalcitonina s kalcij hidroksidom kao intrakanalnog lijeka za replantirane zube zagovara se uglavnom zbog prepoznatog kapaciteta smanjenja osteoklastične aktivnosti, miješanja u proliferaciju, pokretljivost te vitalnost ovih stanica i smanjenja stope resorpcije. Nažalost, navedeno povezivanje nije dalo bolje rezultate od korištenja samog kalcij hidroksida (67).


VI. Ledermix

Ledermix je glukokortikosteroidno-antibiotski spoj. To je kombinacija tetraciklinskog antibiotika i kortikosteroida u bazi polietilen glikola (68). Te dvije terapijske komponente Ledermixa sposobne su difundirati kroz dentinske tubule i cement da bi došle do paradontnog i periapikalnog tkiva te je kao takav uspješan u sprječavanju resorpcije korijena (69).

VII. Emdogain

Emdogain je derivat matriksa cakline koji dolazi u obliku pročišćenog kiselinskog ekstrakta proteina iz matrice svinjske cakline. Može podržati funkcionalno zacjeljivanje i regeneraciju paradonta nakon replantacije, čak i kada oštećeni zubi imaju ugrožen sloj cementa (70).

Zaključak

Resorpcija korijena zuba kod svih ljudi fiziološki je proces koji se javlja tijekom mijene mliječne u trajnu denticiju. U puno manjem broju slučajeva dijagnosticiramo patološku resorpciju trajnih zuba, koja u pravilu ima u pozadini neku noksu koja je začetak resorptivnog procesa. Poznavanje patofiziologije resorpcije zuba i modalitete njegova liječenja omogućava doktoru dentalne medicine preventivno i interceptivno djelovanje s ciljem sprječavanja asimptomatske destrukcije zubi i posljedičnog gubitka istih. 

LITERATURA

- Hrvatska enciklopedija, mrežno izdanje. [Internet] Leksikografski zavod Miroslav Krleža. 2020 [cited 2020 Oct 19]. Available from: <https://enciklopedija.hr/natuknica.aspx?id=52539>
- Mohammadi Z, Cehreli ZC, Shalavi S, Giardino L, Palazzi F, Asgary S. Management of root resorption using chemical agents: A review. *Iran Endod J.* 2016;11(1):1–7.
- Janković S, Miletić D. Dentalna radiografija i radiologija. Medicinski fakultet Split; 2009.
- Harokopakis-Hajishengallis E. Physiologic root resorption in primary teeth: molecular and histological events. *J Oral Sci.* 2007;49(1):1–12.
- Brkić H, Dumančić J, Vodanović M. Biologija i morfologija ljudskih zuba. Zagreb: Naklada Slap; 2016.
- Hargreaves KM, Tay F, Goodis HE, editors. Seltzer and Bender's Dental Pulp. Chicago: Quintessence Publishing; 2012.
- Kheirieh S, Fazlyab M, Torabzadeh H, Egfbal MJ. Extraoral retrograde root canal filling of an orthodontic induced external root resorption using CEM cement. *Iran Endod J.* 2014;9(2):149–52.
- Löe H, Waerhaug J. Experimental replantation of teeth in dogs and monkeys. *Arch Oral Biol.* 1961;3(3):176–84.
- Hasegawa N, Kawaguchi H, Ogawa T, Uchida T, Kurihara H. Immunohistochemical characteristics of epithelial cell rests of Malassez during cementum repair. *J Periodontol Res.* 2003;38(1):51–6.
- Hatakeyama J, Philp D, Hatakeyama Y, Haruyama N, Shum L, Aragon MA, et al. Amelogenin-mediated regulation of osteoclastogenesis, and periodontal cell proliferation and migration. *J Dent Res.* 2006;85(2):144–9.
- Ho SP, Sulyanto RM, Marshall SJ, Marshall GW. The cementum-dentin junction also contains glycosaminoglycans and collagen fibrils. *J Struct Biol.* 2005;151(1):69–78.
- Sahara N, Toyoki A, Ashizawa Y, Deguchi T, Suzuki K. Cytodifferentiation of the odontoclast prior to the shedding of human deciduous teeth: an ultrastructural and cytochemical study. *Anat Rec.* 1996;244:33-49.
- Sasaki T, Shimizu T, Watanabe C, Hiyoshi Y. Cellular roles in physiological root resorption of deciduous teeth in the cat. *J Dent Res.* 1990;69:67-74.
- Harokopakis-Hajishengallis E. Physiological Root Resorption in Primary Teeth Molecular and Histological Events. *J Oral Sci.* 2007; 49(1): 1-12.
- Hammarstrom L, Lindskog S. Factors regulating and modifying dental root resorption. *Proc Finn Dent Soc.* 1992;88:115-23.
- Roodman GD. Advances in bone biology: the osteoclast. *Endocr Rev.* 1996;17:308-32.
- Roodman GD. Cell biology of the osteoclast. *Exp Hematol.* 1999;27:1229-41.
- Sović J, Tadin A, Katunarić M. Resorpcija korijena zuba. Sonda. 2011; 22: 89-92.
- Andreasen JO. Luxation of permanent teeth due to trauma. A clinical and radiographic follow-up study of 189 injured teeth. *Scand J Dent Res.* 1970;78(3):273–86.
- Trope M. Root resorption of dental and traumatic origin: classification based on etiology. *Pract Periodontics Aesthet Dent.* 1998; 10(4):515–22.
- Sak M, Radecka M, Karpiński T, Wędrychowicz-Welman A, Szkaradkiewicz A. Tooth root resorption: etiopathogenesis and classification. *MicroMedicine.* 2016;4(1):21–31.
- Trope M. Root Resorption due to dental trauma. *Endodontic Topics.* 2002;1(1):79–100.
- Patel S, Saberi N. The ins and outs of root resorption. *Br Dent J.* 2018;224(9):691–9.
- Patel S, Ricucci D, Durak C, Tay F. Internal root resorption: a review. *J Endod.* 2010; 36(7):1107–21
- Kanas RJ, Kanas SJ. Dental root resorption: a review of the literature and a proposed new classification. *Compend Contin Educ Dent.* 2011;32(3):e38–52.
- Aidos HFA, Diogo P, Santos JM. Root Resorption Classifications: A Narrative Review and a Clinical Aid Proposal for Routine Assessment. *Eur Endod J.* 2018;3:134-45.
- Da Silveira HL, Silveira HE, Liedke GS, Lermen CA, Dos Santos RB, de Figueiredo JA. Diagnostic ability of computed tomography to evaluate external root resorption in vitro. *Dentomaxillofac Radiol.* 2007;36(7):393–6.
- Fuss Z, Tsesis I, Lin S. Root resorption-diagnosis, classification and treatment choices based on stimulation factors. *Dent Traumatol.* 2003;19(4):175–82.
- Nance RS, Tyndall D, Levin LG, Trope M. Diagnosis of external root resorption using TACT (tuned-aperture computed tomography). *Endod Dent Traumatol.* 2000; 16(1):24–8.
- Thomas P, Krishna Pillai R, Pushparajan Ramakrishnan B, Palani J. An insight into internal resorption. *ISRN Dent.* 2014; 2014:759326.
- Silveira FF, Nunes E, Soares JA, Ferreira CL, Rotstein I. Double 'pink tooth' associated with extensive internal root resorption after orthodontic treatment: a case report. *Dent Traumatol.* 2009;25(3):e43–7.
- Darcey J, Qualtrough A. Resorption: part 2. Diagnosis and management. *Br Dent J.* 2013; 214(10):493–509.
- Dudic A, Giannopoulou C, Leuzinger M, Kiliaridis S. Detection of apical root resorption after orthodontic treatment by using panoramic radiography and cone-beam computed tomography of super-high resolution. *Am J Orthod Dentofacial Orthop.* 2009; 135(4):434–7.
- Laux M, Abbott PV, Pajarola G, Nair PN. Apical inflammatory root resorption: a correlative radiographic and histological assessment. *Int Endod J.* 2000;33(6):483–93.
- Patel S, Dawood A, Ford TP, Whaites E. The potential applications of cone beam computed tomography in the management of endodontic problems. *Int Endod J.* 2007; 40(10):818–30.
- Cohenca N, Simon JH, Mathur A, Malfaz JM. Clinical indications for digital imaging in dento-alveolar trauma. Part 2: root resorption. *Dent Traumatol.* 2007; 23(2):105–13.
- Ludlow J. Dosimetry of the Kodak 9000 3D Small FOV CBCT and Panoramic Unit. *Oral Surg, Oral Med, Oral Pathol, Oral Radiol Endod.* 2009;107(4):e29.
- Liu DG, Zhang WL, Zhang ZY, Wu YT, Ma XC. Localization of impacted maxillary canines and observation of adjacent incisor resorption with cone-beam computed tomography. *Oral Surg Oral Med Oral Pathol Oral Radiol Endod.* 2008; 105(1):91–8.
- Ahangari Z, Nasser M, Mahdian M, Fedorowicz Z, Marchesan MA. Interventions for the management of external root resorption. *Cochrane Database Syst Rev.* 2015; 11:CD008003.
- Richardson I. The calcium silicate hydrates. *Cement and Concrete Research.* 2008; 38(2):137–58.
- Trope M, Bunes A, Debelian G. Root filling materials and techniques: bioceramics a new hope? *Endod Top.* 2015;32(1):86–96.
- Dudeja C, Taneja S, Kumari M, Singh N. An in vitro comparison of effect on fracture strength, pH and calcium ion diffusion from various biomimetic materials when used for repair of simulated root resorption defects. *J Conserv Dent.* 2015;18(4):279–83.
- Soares AJ, Souza GA, Pereira AC, Vargas-Neto J, Zaia AA, Silva EJ. Frequency of root resorption following trauma to permanent teeth. *J Oral Sci.* 2015;57(2):73-8.
- Souza BDM, Dutra KL, Kuntze MM, Bortoluzzi EA, Flores-Mir C, Reyes-Carmona J, et al. Incidence of Root Resorption after the Replantation of Avulsed Teeth: A Meta-analysis. *J Endod.* 2018;44(8):1216-27.
- Sottovia AD, Sonoda CK, Poi WR, Panzarini SR, Lauris JR. Delayed tooth replantation after root surface treatment with sodium hypochlorite and sodium fluoride: histomorphometric analysis in rats. *J Appl Oral Sci.* 2006;14(2):93–9.
- Nevens AJ, LaPorta RF, Borden BG, Lorenzo P. Replantation of enzymatically treated teeth in monkeys. Part I. *Oral Surg Oral Med Oral Pathol.* 1980;50(3):277–81.
- Nordenram A, Bang G, Anneroth G. A histopathologic study of replanted teeth with superficially demineralized root surfaces in Java monkeys. *Scand J Dent Res.* 1973;81(4):294–302.
- Saad-Neto M, Carvalho A, Okamoto T, Callestini E. Immediate dental replantation with root surface treatment with phosphoric acid and calcium hydroxide: histological study in rats. *Rev Assoc Paul Cir Dent.* 1986;40:314–20.
- Klinge B, Nilveus R, Selvig KA. The effect of citric acid on repair after delayed tooth replantation in dogs. *Acta Odontol Scand.* 1984;42(6):351–9.
- Zervas P, Lambrianidis T, Karabouta-Vulgopoulou I. The effect of citric acid treatment on periodontal healing after re