

# Uloga EMNG-a u neurološkoj praksi

## *The Role of EMNG in Neurological Practice*

**DENIS ČERIMAGIĆ**

Opća bolnica Dubrovnik

**SAŽETAK** \_\_\_\_\_ Elektromioneurografija je dijagnostička metoda sastavljena od dvije komponente: elektromiografije i elektroneurografije. Elektroneurografijom određujemo brzine provodljivosti ispitivanih živaca, a elektromiografijom registriramo mišićnu aktivnost. Ova je metoda „zlatni standard“ u dijagnostici različitih neuroloških poremećaja. Klinička elektromioneurografija ne može se standardizirati poput EKG-a ili EEG-a, jer se temelji na detaljnome prethodnom kliničkom neurološkom pregledu te na razmatranju različitih diferencijalnodijagnostičkih mogućnosti koje iz njega proizlaze. Interpretacija rezultata elektromioneurografske obrade podrazumijeva dobro poznavanje neuroanatomije i kliničko iskustvo iz područja neuromuskularnih bolesti.

**KLJUČNE RIJEČI:** elektromiografija, elektroneurografija, neuromuskularne bolesti, dijagnostičke tehnike i procedure

**SUMMARY** \_\_\_\_\_ Electromyoneurography (EMNG) is a diagnostic method that combines the use of electromyography and electroneurography. Electroneurography is used to measure nerve's conduction velocity and electromyography is used to record muscular activity. This method represents the gold standard for the diagnosis of various neurological disorders. Unlike ECG or EEG, clinical EMNG cannot be standardized since it is based on a detailed prior clinical neurological examination, as well as on the analysis of various differential diagnoses that might result from it. Interpretation of electromyoneurography test results requires detailed knowledge of neuroanatomy and clinical experience in the field of neuromuscular diseases.

**KEY WORDS:** electromyography, electroneurography, neuromuscular diseases, diagnostic techniques and procedures

### Uloga EMNG-a u neurološkoj praksi

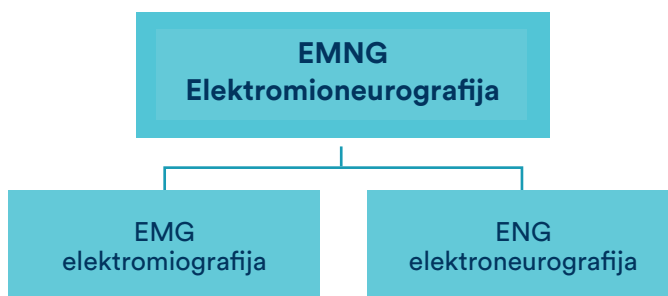
→ **Elektromioneurografija (EMNG)** neurološka je, dijagnostička, elektrofiziološka metoda koja se sastoji od dvije komponente – elektromiografije (EMG) i elektroneurografije (ENG) (slika 1.).

**EMG** je dijagnostička elektrofiziološka tehnika kojom se registriraju i prikazuju akcijski potencijali mišićnih vlakana u kontrakciji, kao i akcija motoričke jedinice. Ova metoda podrazumijeva inserciju iglaste elektrode u mišić. Registrirane potencijale promatramo na ekranu, istodobno analizirajući i njihov zvučni karakter.

**Potencijal motoričke jedinice** (engl. *Motor unit action potential* – MUAP) registrira se u mišiću tijekom voljne kontrakcije. Rezultat je sumacije potencijala pojedinih mišićnih vlakana. Potencijali motoričke jedinice najčešće su bifazni ili trifazni. I kod zdravih mišića 3 – 5% potencijala može biti polifazno (odnosno imati više od 5 faza). Amplituda ovih potencijala jest između 500  $\mu$ V i 5 mV, ovisno o ispitivanome mišiću (1 – 3).

**Motorička jedinica** sastoji se od jednog alfa-motoneurona prednjeg roga kralježnične moždine, njegova aksona i svih njegovih terminalnih ogranaka s mišićnim vlaknima koje

SLIKA 1. Sastavni dijelovi elektromioneurografske obrade



inervira. EMG-om procjenjujemo integritet različitih dijelova motoričke jedinice (živčanog i mišićnoga) (4).

Pri relaksaciji mišića u zdrave osobe ne registrira se električna aktivnost ('električna tišina'). Ocjenu **inervacijskog uzorka** radimo pri maksimalnoj voljnoj kontrakciji mišića uz otpor. Pri takvoj kontrakciji akcijski potencijali asinkrono izbijaju, superponiraju se jedan na drugi te se ne mogu izdiferencirati njihove pojedinačne karakteristike. Takav uzorak naziva se 'interferirajući inervacijski uzorak'. Uzorak nešto slabijeg aktiviranja motoričkih jedinica naziva se 'intermedijarni inervacijski uzorak'. Nakon neurogenog oštećenja, zbog gubitka određenog broja motoričkih jedinica, pri najjačoj voljnoj kontrakciji aktivira se malen broj mo-

TABLICA 1. Inervacijski uzorci registrirani EMG-om

Inervacijski uzorak	Kliničko značenje
Interferirajući	uredan nalaz
Pseudointerferirajući	miogeno oštećenje
Intermedijarni	blaže neurogeno oštećenje
Prorijeđeni	umjereno neurogeno oštećenje
Uzorak pojedinačnih potencijala	teško neurogeno oštećenje

toričkih jedinica te, ovisno o stupnju oštećenja, govorimo o 'prorijeđenom inervacijskom uzorku', odnosno 'uzorku pojedinačnih akcijskih potencijala'. Preostale motoričke jedinice izbijaju višom frekvencijom (vremenska kompenzacija) i pokazuju porast amplitude i produljenje trajanja (prostorna kompenzacija). Za mišićne bolesti karakterističan je 'pseudointerferirajući uzorak' (tablica 1.) (2).

Spontana aktivnost javlja se za vrijeme relaksacije mišića u različitim oblicima (tablica 2.) (4 – 6).

Iako to katkad nije lako, EMG-om možemo razlikovati uzorak neurogenog (akutnog i kroničnog) i miogenog oštećenja (tablica 3.).

Za EMG pregled potreban je ležaj (slika 2.). Pregled se obavlja bez anestezije, s obzirom na to da se sam ubod igle dobro tolerira, dok je pomicanje igle u mišiću tijekom pregleda nešto bolnije.

#### EMG može dati odgovor na ova pitanja:

1. je li mišić patološki promijenjen?
2. jesu li patološke promjene neurogene ili miogene?
3. jesu li patološke promjene lokalizirane ili zahvaćaju više mišića?
4. je li denervacija kompletna ili parcijalna?
5. je li proces aktivan ili stacionaran, brzoprogresivan ili spor, postoje li znakovi reinervacije, odnosno vremenske i prostorne kompenzacije (2, 4)?

**ENG** je elektrofiziološka metoda koja je iznimno važna pri određivanju visine neuralne lezije. Primjenom električne stimulacije perifernog živca (slika 3.) izaziva se akcijski potencijal (motorički ili senzorni), koji se registrira elektrodom smještenom iznad mišića inerviranog od ispitivanog živca (slika 4.). Položaj i udaljenost između elektroda standardizirani su. Patološke promjene mijelinske ovojnice

TABLICA 2. Tipovi spontane aktivnosti registrirane EMG-om

Tip	EMG/kliničke karakteristike
Fibrilacije	bifazni/trifazni šiljci amplituda 10 – 30 $\mu$ V frekvencija 1 – 10 Hz vrijeme javljanja: nakon 3 – 5 dana za n. facijalis; nakon 3 – 4 tjedna pri lumbalnoj radikulopatiji
Pozitivni denervacijski valovi	oštri pozitivni šiljci amplituda 50 – 300 $\mu$ V
Fascikulacije	vidljive kontrakcije dijela mišića
Miokimije	ponovljena izbijanja MUAPs-a u trajanju od nekoliko sekunda, potom pauza te ponovo izbijanje potencijala frekvencija 2 – 6 Hz
Miotona izbijanja	salve akcijskih potencijala fibrilacijskog tipa bifazni šiljak trajanje – nekoliko sekunda promjenjive frekvencije (50 – 150 Hz) promjenjive amplitude (tipa krešendo ili dekrešendo) „zvuk zrakoplova u letu“
Neuromiotonija	salve od 2 do 200 MUAPs-a frekvencija 150 – 300 Hz nagli početak i prestanak
Dubleti, tripleti i multipteti	nizovi kratkih repetitivnih potencijala nakon 10-minutne ishemije tetanija
Kompleksna repetitivna izbijanja (HF izbijanja; „pseudomiotona izbijanja“)	šiljci i polifazni MUAPs-i amplituda od 100 $\mu$ V do 1 mV frekvencija 5 – 150 Hz nagli početak


MUAPs – *Motor unit action potentials*; potencijali motoričke jedinice

živca dovode do usporenja brzine provodljivosti, a dominantno aksonalno oštećenje dovodi do redukcije amplitude potencijala. Polisegmentnom analizom perifernog živca možemo precizno locirati područje kompresije. Normalna je brzina provodljivosti na živcima ruku 50 – 75 m/s, a na nogama 40 – 55 m/s (4 – 6).

TABLICA 3. EMG razlike između neurogenog i miopatskog uzorka

Uzorak	EMG karakteristike
Neurogeni uzorak (akutno oštećenje)	<ul style="list-style-type: none"> <li>• redukcija inervacijskog uzorka</li> <li>• fibrilacijski potencijali</li> <li>• prisutnost polifaznih potencijala upozorava na reinervaciju</li> </ul>
Neurogeni uzorak (kronično oštećenje)	<ul style="list-style-type: none"> <li>• znatno reduciran inervacijski uzorak</li> <li>• akcijski potencijali velike amplitude</li> <li>• akcijski potencijali produžena trajanja</li> <li>• ubrzana frekvencija izbijanja</li> <li>• prisutnost fibrilacija upozorava na aktivni, progresivni procesa</li> </ul>
Miopatski uzorak	<ul style="list-style-type: none"> <li>• naglo rekrutiranje „pseudointerferirajućeg“ uzorka</li> <li>• niskovoltažni, polifazni potencijali skraćena trajanja</li> </ul>

SLIKA 3. Bipolarna elektroda za površinsku stimulaciju (TECA/Medelec)



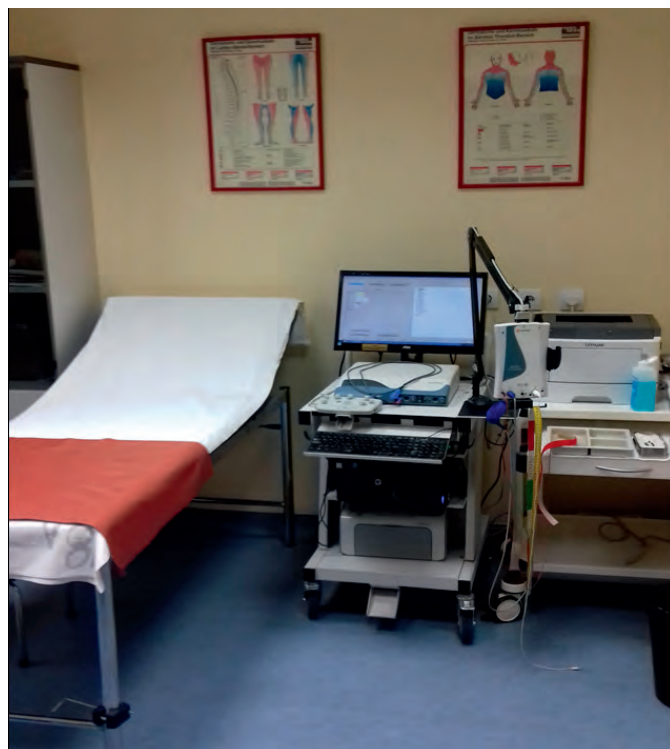ENG se dijeli na motorički i senzorni. Njime se ispituju periferne i kranijalni živci (npr., lični živac) i pritom dobivamo ove informacije:

- kolika je brzina (motorička i senzorna) provodljivosti ispitivanog živca
- kolike su amplitude motoričkih (engl. *Compound motor unit action potential* – CMAP) i senzornih akcijskih potencijala (engl. *Sensory nerve action potential* – SNAP)
- kolike su latencije motoričkih i senzornih živaca (vrijeme proteklo od električne stimulacije živca pa do registracije akcijskog potencijala).

#### Rutinski se određuju ovi neurografski parametri:

- motorička brzina provodljivosti (m/s)
- distalna motorička latencija (ms)

SLIKA 2. Laboratorij za EMNG Opće bolnice Dubrovnik



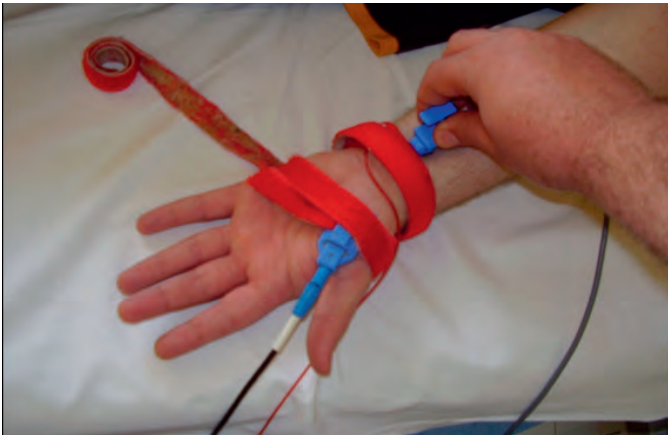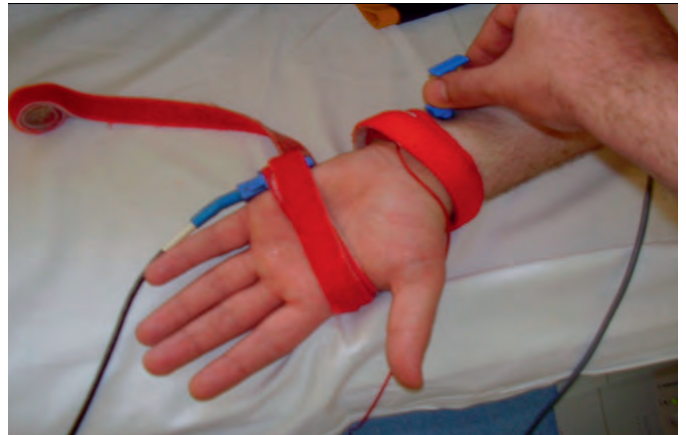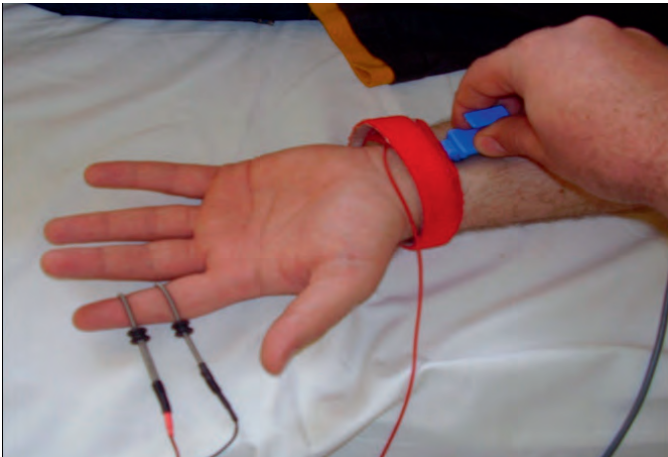
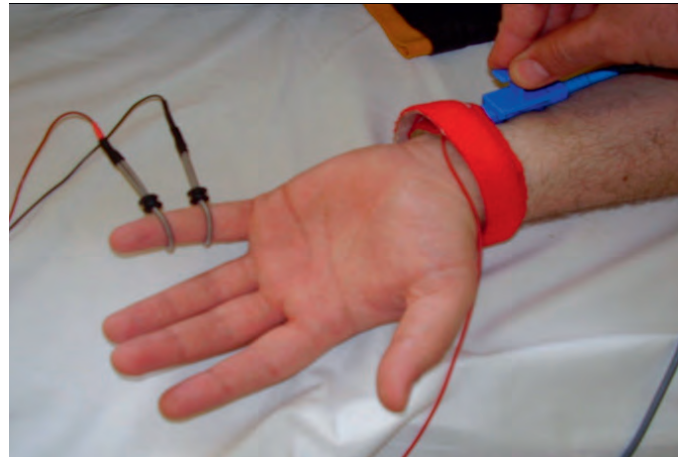SLIKA 4. Registracijska površinska elektroda (TECA/Medelec)



- peak-to-peak amplituda CMAP-a (mV)
- senzorna brzina provodljivosti (m/s)
- senzorna *peak*-latencija (ms)
- *peak*-amplituda SNAP-a (μV) (1, 4).

#### EMG se razlikuje od ENG-a po ovim karakteristikama:

- iglasta elektroda postavlja se u mišić, za razliku od ENG-a pri kojemu se rabe površinske elektrode što se postavljaju na površinu kože
- za razliku od ENG-a, pri EMG-u se ne rabi električna stimulacija
- ENG pruža izravne informacije o stanju ispitivanog živca, a EMG-om dobivamo izravne informacije o stanju ispitivanog mišića te neizravne o stanju živaca koji inerviraju ispitivani mišić (2, 4).

SLIKA 5. Motorička neurografija *n. medianusa*SLIKA 6. Senzorna antidromna neurografija *n. medianusa*SLIKA 7. Motorička neurografija *n. ulnarisa*SLIKA 8. Senzorna antidromna neurografija *n. ulnarisa***Priprema pacijenta za EMNG:**

Pacijenti se često boje izvođenja EMNG-a zbog informacija da je pretraga vrlo bolna. S obzirom na to, potrebno je postupati na slijedeći način:

- izbjegavati dulje čekanje na pretragu jer to povećava anksioznost pacijenta
- objasniti postupak izvođenja pretrage
- objasniti da je izvođenje pretrage nužno radi postavljanja dijagnoze
- objasniti pacijentu da se pretraga na njegov zahtjev može prekinuti u bilo kojem trenutku
- razgovarati s pacijentom tijekom izvođenja pretrage
- prostorija u kojoj se pretraga izvodi mora biti odgovarajuće zagrijana (prehladna prostorija može utjecati na rezultate neurografske obrade)
- nije uobičajeno davanje analgetika i sedativa prije izvođenja pretrage
- ako je pacijent na antikoagulantnoj terapiji, potrebno je provjeriti koagulogram (terapijske vrijednosti INR-a nisu kontraindikacija za EMG)
- od pacijenta treba zatražiti da ne žvače žvakaće gume tijekom pretrage (1, 2, 4).

**Priprema liječnika za EMNG:**

- prije pretrage potrebno je uzeti detaljnu anamnezu i napraviti detaljan neurološki pregled
- na temelju anamneze i pregleda napravi se plan EMNG testiranja – s obzirom na to da je pretraga invazivna, potrebno se fokusirati na područje od kliničkog interesa
- uobičajeno se počinje s ENG-om (kao manje neugodnim dijelom pretrage), nakon čega slijedi EMG, premda je moguće i obratno
- ispitivač treba nositi zaštitne rukavice
- na kraju slijedi pisanje nalaza i zaključka s čijim se rezultatima upoznaju pacijent i njegov liječnik. Konačnu integraciju nalaza u kliničku dijagnozu obavlja iskusan elektromiografičar (1, 2, 4).

**Indikacije za EMNG:**

- poremećaji osjeta (npr., hipestezija, parestezije)
- bolni sindromi
- mišićna slabost
- hipotrofija/atrofija mišića
- oslabljeni/ugašeni miotatski refleksi
- umor, slabost, malaksalost, intolerancija napora (1 – 6).

TABLICA 4. Spekter dijagnoza koje proizlaze iz EMNG obrade – kompresivne mononeuropatije na rukama

Dijagnoza	EMNG karakteristike
Sindrom karpalnog tunela	<ul style="list-style-type: none"> <li>• usporenje senzorne brzine provodljivosti NM-a kroz KT</li> <li>• usporenje motoričke brzine provodljivosti NM-a kroz KT</li> <li>• produljeni DML NM-a kroz KT</li> <li>• produljena senzorna peak-latencija NM-a kroz KT</li> <li>• reducirana amplituda CMAP-a za NM</li> <li>• reducirana amplituda SNAP-a za NM</li> <li>• spontana aktivnost (fibrilacije i pozitivni denervacijski valovi) u m. APB-u (2, 7, 8)</li> </ul>
Sindrom <i>nervusa interossea anteriora</i>	<ul style="list-style-type: none"> <li>• selektivna denervacija u m. <i>flexoru hallucis longusu</i>, m. <i>flexoru dig. profundusu</i> i m. <i>pronatoru quadratusu</i></li> <li>• uredna motorička brzina provodljivosti NM-a</li> <li>• M-potencijal registriran u m. <i>pronatoru quadratusu</i> pokazuje produljenu latenciju nakon stimulacije n. <i>interossea</i> u laktu (2, 7)</li> </ul>
Sindrom suprakondilarnog nastavka	<ul style="list-style-type: none"> <li>• usporenje motoričke brzine provodljivosti NM-a u odgovarajućem segmentu nadlaktice (2, 7)</li> </ul>
Sindrom <i>musculosa pronatora teresa</i>	<ul style="list-style-type: none"> <li>• blago usporenje motoričke brzine provodljivosti NM-a u proksimalnom dijelu podlaktice, što odgovara mjestu kompresije</li> <li>• uredne vrijednosti DML-a i senzorne neurografije na zapešću (2, 7)</li> </ul>
Sindrom kubitalnog tunela	<ul style="list-style-type: none"> <li>• usporenje motoričke i senzorne brzine provodljivosti NU-a u lakatnom segmentu</li> <li>• reducirana amplituda CMAP-a pri stimulaciji NU-a iznad lakta (blok provođenja)</li> <li>• reducirana amplituda SNAP-a za NU</li> <li>• spontana aktivnost (fibrilacije i pozitivni denervacijski valovi) u mišićima inerviranim NU-om (2, 7, 9)</li> </ul>
Sindrom Guyonova kanala	<ul style="list-style-type: none"> <li>• usporenje motoričke i senzorne brzine provodljivosti NU-a u segmentu ručnog zgloba</li> <li>• reducirana amplituda CMAP-a i SNAP-a</li> <li>• produljeni DML i senzorna peak-latencija za NU</li> <li>• spontana aktivnost (fibrilacije i pozitivni denervacijski valovi) u mišićima šake inerviranim NU-om (2, 7, 10)</li> </ul>
<i>Saturday night</i> paraliza Sindrom supinatora	<ul style="list-style-type: none"> <li>• reducirana amplituda SNAP-a</li> <li>• reducirana amplituda CMAP-a</li> <li>• usporenje motoričke brzine provodljivosti NR-a u odgovarajućem segmentu</li> <li>• blok provođenja (reducirana amplituda CMAP-a NR-a pri stimulaciji iznad mjesta kompresije živca)</li> <li>• spontana aktivnost (fibrilacije i pozitivni denervacijski valovi u mišićima inerviranim NR-om distalno od mjesta lezije)</li> <li>• ako je oštećen n. <i>posterior interosseus</i> (motorička grana), CMAP NR-a može biti abnormalan, ali je SNAP uredan (ovo se može vidjeti pri sindromu supinatora)</li> <li>• ako je oštećen površinski senzorni dio NR-a, SNAP će biti abnormalan, a CMAP normalan (2, 7, 11)</li> </ul>

NM – n. medianus

KT – karpalni tunel

DML – distalna motorička latencija

CMAP – Compound muscle action potential; sumacijski mišićni akcijski potencijal

SNAP – Sensory nerve action potential; osjetni akcijski potencijal

m. APB – m. abductor pollicis brevis

NU – n. ulnaris

NR – n. radialis

EMNG obrada obično prethodi odluci o potrebi dodatne neuroradiološke obrade (MSCT – Multislice CT, MR).

#### Kontraindikacije za EMNG:

- poremećaji koagulacije i nekontrolirano uzimanje anti-koagulansa
- implantirani srčani defibrilator

- kod pacijenata s ugrađenim srčanim elektrostimulatorom (*pacemaker*) potrebno je izbjegavati električnu stimulaciju neposredno iznad njega
- infekcije kože/mekih tkiva u zoni pretrage
- relativna kontraindikacija za EMNG ruke jest stanje nakon mastektomije i disekcije aksilarnih limfnih čvorova (1, 2, 4).

**Komplikacije EMNG-a iznimno su rijetke:**

- infekcija
- krvarenje
- penetracija igle u pluća ili živac
- nakon pretrage bilježe se povišene vrijednosti CK (kreatin-kinaze) (1 – 6).

**Ciljevi EMNG obrade:**

- utvrđivanje dijagnoze
- lokalizacija lezije
- određivanje prikladne terapije (konzervativne, kirurške)
- klinička prognoza verificiranog poremećaja (2).

**EMNG karakteristike različitih neuroloških poremećaja****Kompresivne mononeuropatije na gornjim ekstremitetima (tablica 4.):*****N. medianus* (slike 5. i 6.):**

- sindrom karpalnog tunela
- sindrom *nervusa interosseusa anteriora*
- sindrom suprakondilarnog nastavka
- sindrom *musculusa pronatora teresa*

***N. ulnaris* (slike 7. i 8.):**

- sindrom kubitalnog tunela
- sindrom Guyonova kanala

***N. radialis*:**

- *Saturday night* paraliza
- sindrom supinatora.

**Kompresivne mononeuropatije na donjim ekstremitetima (tablica 5.):*****N. ischiadicus*:**

- sindrom *m. piriformisa*

***N. cutaneus femoris lateralis*:**

- *meralgia paraesthetica (morbus Roth)*

***N. peroneus communis*:**

- sindrom peronealnog kanala

***N. tibialis*:**

- sindrom tarzalnog tunela.

**Ostali poremećaji (tablica 6.):**

- radikulopatija
- *sy. aperturæ thoracis superior* (engl. *Thoracic outlet syndrome* – TOS)
- stenoza spinalnog kanala
- brahijalne plexopatije
- lumbosakralne plexopatije
- polineuropatije
- multifokalna motorička neuropatija

**TABLICA 5.** Spektar dijagnoza koje proizlaze iz EMNG obrade – kompresivne mononeuropatije na nogama

Dijagnoza	EMNG karakteristike
Sindrom <i>m. piriformisa</i>	<ul style="list-style-type: none"> <li>• ne pokazuje bitne razlike u odnosu prema nalazu pri radikularnom oštećenju miotoma L5 – S1 (12)</li> </ul>
<i>Meralgia paraesthetica (Mb. Roth)</i>	<ul style="list-style-type: none"> <li>• EMNG obrada teško je izvediva zbog varijabilnosti toka živca</li> <li>• uredan EMNG nalaz u <i>m. quadriceps femorisu</i></li> <li>• karakteristična klinička slika (13)</li> </ul>
Sindrom peronealnog kanala	<ul style="list-style-type: none"> <li>• reducirana amplituda CMAP-a u komparaciji s drugom stranom</li> <li>• fokalno usporenje motoričke brzine provodljivosti NPC-a u visini glavice fibule ili blok provođenja</li> <li>• reducirana amplituda SNAP-a za NPS</li> <li>• produljena latencija F-vala za NP ili se F-val ne registrira</li> <li>• uredni rezultati neurografske obrade za NS i NT</li> <li>• uredan H-refleks</li> <li>• spontana aktivnost (fibrilacije, pozitivni denervacijski valovi) u mišićima inerviranima dubokim i površinskim NP-om</li> <li>• uredan EMG nalaz u kratkoj glavi <i>m. bicepsa femoris</i>, paraspinalnim mišićima i mišićima inerviranima NT-om (14)</li> </ul>
Sindrom tarzalnog tunela	<ul style="list-style-type: none"> <li>• reducirane amplitude SNAP-a za medijalni ili lateralni <i>n. plantaris</i></li> <li>• produljeni DML za medijalni ili lateralni <i>n. plantaris</i></li> <li>• reducirane amplitude CMAP-a za medijalni ili lateralni <i>n. plantaris</i></li> <li>• spontana aktivnost (fibrilacije i pozitivni denervacijski valovi) u mišićima inerviranima medijalnim ili lateralnim <i>n. plantarisom</i> (14)</li> </ul>

CMAP – *Compound muscle action potential*; sumacijski mišićni akcijski potencijal

SNAP – *Sensory nerve action potential*; osjetni akcijski potencijal

NPC – *n. peroneus communis*

NPS – *n. peroneus superficialis*

NP – *n. peroneus*

NS – *n. suralis*

NT – *n. tibialis*

- Guillain-Barréov sindrom
- CIDP (kronična inflamatorna demijelinizacijska polineuropatija)
- miopatije
- polimiozitis
- bolest motoričkog neurona
- poremećaji neuromuskularne spojnice (miastenija gravis, LEMS, botulizam)
- sindrom ukočene osobe (*Stiff-person sy.*).

TABLICA 6. Spektr dijagnoza koje proizlaze iz EMNG obrade – ostali poremećaji

Dijagnoza	EMNG karakteristike
Radikulopatija	<ul style="list-style-type: none"> <li>• normalne amplitude SNAP-a ispitivanih živaca</li> <li>• uglavnom normalne amplitude CMAP-a ispitivanih živaca</li> <li>• spontana aktivnost (fibrilacije i pozitivni denervacijski valovi) u paraspinalnim mišićima i u dva mišića inervirana različitim perifernim živcima generiranima iz istih korijena (2, 4)</li> </ul>
Sindrom <i>aperturae thoracis superior</i>	<ul style="list-style-type: none"> <li>• SNAP za NU odsutan je ili reducirane amplitude</li> <li>• CMAP za NM reducirane je amplitude</li> <li>• CMAP za NU granične je ili reducirane amplitude</li> <li>• uredan SNAP za NM (4, 15)</li> </ul>
Stenoza spinalnog kanala	<ul style="list-style-type: none"> <li>• normalne amplitude SNAP-a i brzine provodljivosti</li> <li>• normalni DML, amplitude i motoričke brzine provodljivosti</li> <li>• EMG nalaz bilateralne politopne kompresivne radikulopatije (2, 4)</li> </ul>
Brahijalne pleksopatije	<ul style="list-style-type: none"> <li>• reducirane amplitude SNAP-a ispitivanih živaca</li> <li>• reducirane amplitude CMAP-a ispitivanih živaca</li> <li>• usporenje brzina provodljivosti nakon stimulacije u Erbovoj točki</li> <li>• uredan EMG nalaz paraspinalne muskulature</li> <li>• spontana aktivnost (fibrilacije, pozitivni denervacijski valovi) u mišićima distalno od razine oštećenja</li> </ul> <p>*Preganglijske lezije (dorzalni senzorni ganglij) kao što su radikulopatije i avulzije korijena karakterizira očuvani SNAP. Postganglijske lezije karakterizira redukcija amplitude SNAP-a, koji može biti i odsutan (4)</p>
Lumbosakralne pleksopatije	<ul style="list-style-type: none"> <li>• reducirane amplitude SNAP-a ispitivanih živaca</li> <li>• reducirane amplitude CMAP-a ispitivanih živaca</li> <li>• uredan EMG nalaz paraspinalne muskulature</li> <li>• spontana aktivnost (fibrilacije i pozitivni denervacijski valovi) u mišićima distalno od razine oštećenja</li> </ul> <p>*Preganglijske lezije (dorzalni senzorni ganglij) kao što su radikulopatije i avulzije korijena karakterizira očuvani SNAP. Postganglijske lezije karakterizira redukcija amplitude SNAP-a, koji može biti i odsutan (4)</p>
Polineuropatije	<ul style="list-style-type: none"> <li>• produžene latencije i usporenje motoričkih/senzornih brzina provodljivosti pri demijelinizacijskim polineuropatijama</li> <li>• reducirane amplitude CMAP-a i SNAP-a pri aksonalnim polineuropatijama</li> <li>• abnormalna spontana aktivnost može se registrirati EMG-om pri motoričkim aksonalnim neuropatijama (4)</li> </ul>
Multifokalna motorička neuropatija	<ul style="list-style-type: none"> <li>• blokovi provođenja na ispitivanim motoričkim živcima izvan uobičajenih mjesta kompresije</li> <li>• uredni rezultati senzorne neurografije na najmanje 3 ispitivana živca na mjestima gdje je registriran blok provođenja ispitivanih motoričkih živaca (16)</li> </ul>
Guillain-Barréov sindrom	<ul style="list-style-type: none"> <li>• blok provođenja u najmanje jednom ispitivanom živcu</li> <li>• usporenje motoričkih brzina provodljivosti u najmanje 2 ispitivana živca (&lt; 80% donje granice normale ako je amplituda CMAP-a &gt; 80% donje granice normale ili &lt; 70% donje granice normale ako je amplituda CMAP-a &lt; 80% donje granice normale)</li> <li>• produljeni DML u najmanje 2 ispitivana živca (&gt; 125% gornje granice normale ako je amplituda CMAP-a &gt; 80% donje granice normale ili &gt; 150% gornje granice normale ako je amplituda CMAP-a &lt; 80% donje granice normale)</li> <li>• F-val u najmanje 2 ispitivana živca odsutan je ili je latencija &gt; 120% gornje granice normale ako je amplituda CMAP-a &gt; 80% donje granice normale ili je latencija &gt; 150% gornje granice normale ako je amplituda CMAP-a &gt; 80% donje granice normale</li> <li>• za potvrdu dijagnoze moraju biti zadovoljena najmanje 3 navedena kriterija (Asbury-Cornblathovi dijagnostički kriteriji) (17)</li> </ul>
CIDP (kronična inflamatorna demijelinizacijska polineuropatija)	<ul style="list-style-type: none"> <li>• usporenje motoričke brzine provodljivosti na najmanje 2 ispitivana živca (brzina je &lt; 80% donje granice normale ako je amplituda CMAP-a &gt; 80% donje granice normale ili &lt; 70% donje granice normale ako je amplituda CMAP-a &lt; 80% donje granice normale)</li> <li>• parcijalni blok provođenja u najmanje jednom ispitivanome motoričkom živcu</li> <li>• produljeni DML u najmanje 2 ispitivana živca (&gt; 125% gornje granice normale ako je amplituda CMAP-a &gt; 80% donje granice normale ili &gt; 150% gornje granice normale ako je amplituda CMAP-a &lt; 80% donje granice normale)</li> <li>• F-val je odsutan ili je njegova latencija produljena na najmanje 2 ispitivana živca (&gt; 120% gornje granice normale ako je amplituda &gt; 80% donje granice normale ili &gt; 150% gornje granice normale ako je amplituda &lt; 80% donje granice normale) (4)</li> </ul>

NASTAVAK TABLICE NA SLJEDEĆOJ STRANICI

TABLICA 6. Spektar dijagnoza koje proizlaze iz EMNG obrade – ostali poremećaji (nastavak tablice)

Dijagnoza	EMNG karakteristike
Miopatije	<ul style="list-style-type: none"> <li>• uredan SNAP za ispitivane živce</li> <li>• uredan CMAP za ispitivane živce</li> <li>• spontana aktivnost (fibrilacije i pozitivni denervacijski valovi) u zahvaćenim mišićima</li> <li>• pseudointerferirajući inervacijski uzorak – u zahvaćenim mišićima registriraju se polifazni potencijali motoričke jedinice, skraćena trajanja i malene amplitude s ranom rekrutacijom i uz tipičan zvučni fenomen „kiše koja pada po prozorskim staklima“ (18)</li> </ul>
Polimiozitis	<ul style="list-style-type: none"> <li>• miopatski uzorak u proksimalnim mišićima (polifazni potencijali motoričke jedinice, skraćena trajanja i malene amplitude, fibrilacije) (18)</li> </ul>
Bolest motoričkog neurona	<ul style="list-style-type: none"> <li>• uredan SNAP</li> <li>• uredne senzorne brzine provodljivosti</li> <li>• uredan CMAP ili blaže reducirana amplituda</li> <li>• uredne ili blaže usporene motoričke brzine provodljivosti</li> <li>• spontana aktivnost (fibrilacije i pozitivni denervacijski valovi) u zahvaćenoj muskulaturi</li> <li>• potencijali su prošireni, velike amplitude, polifazni</li> <li>• potrebno je pregledati najmanje 3 ekstremiteta ili 2 ekstremiteta i bulbarno inerviranu muskulaturu (19)</li> </ul>
Miastenija gravis	<p><u>Test repetitivne živčane stimulacije:</u></p> <ul style="list-style-type: none"> <li>• uredna amplituda CMAP-a</li> <li>• pad amplitude CMAP-a pri niskofrekventnoj stimulaciji</li> <li>• normalan CMAP ili „dekrešendo“ CMAP-a pri visokofrekventnoj stimulaciji (2, 4)</li> </ul>
LEMS (Lambert-Eatonov miastenički sindrom)	<p><u>Test repetitivne živčane stimulacije:</u></p> <ul style="list-style-type: none"> <li>• mala amplituda CMAP-a</li> <li>• postaktivacijska facilitacija, odnosno porast amplitude CMAP-a nakon napora</li> <li>• pad amplitude CMAP-a pri niskofrekventnoj stimulaciji</li> <li>• porast amplitude CMAP-a pri visokofrekventnoj stimulaciji (2, 4)</li> </ul>
Botulizam	<p><u>Test repetitivne živčane stimulacije:</u></p> <ul style="list-style-type: none"> <li>• mala amplituda CMAP-a</li> <li>• pad amplitude CMAP-a pri niskofrekventnoj stimulaciji minimalan je ili ga nema</li> <li>• porast amplitude CMAP-a pri visokofrekventnoj stimulaciji veći je nego kod LEMS-a (2, 4)</li> </ul>
Sindrom ukočene osobe	<ul style="list-style-type: none"> <li>• kontinuirano izbijanje MUAPs-a pri mirovanju u antagonističkim mišićnim skupinama</li> <li>• senzorna polineuropatija pri paraneoplastičkom sindromu</li> <li>• pozitivan diazepamski test (prestanak izbijanja potencijala motoričke jedinice nakon iv. aplikacije diazepama) (12)</li> </ul>

CMAP – *Compound muscle action potential*; sumacijski mišićni akcijski potencijal  
 SNAP – *Sensory nerve action potential*; osjetni akcijski potencijal  
 NU – *n. ulnaris*  
 NM – *n. medianus*

DML – distalna motorička latencija  
 LEMS – Lambert-Eatonov miastenički sindrom  
 MUAPs – *Motor unit action potentials*, potencijali motoričke jedinice

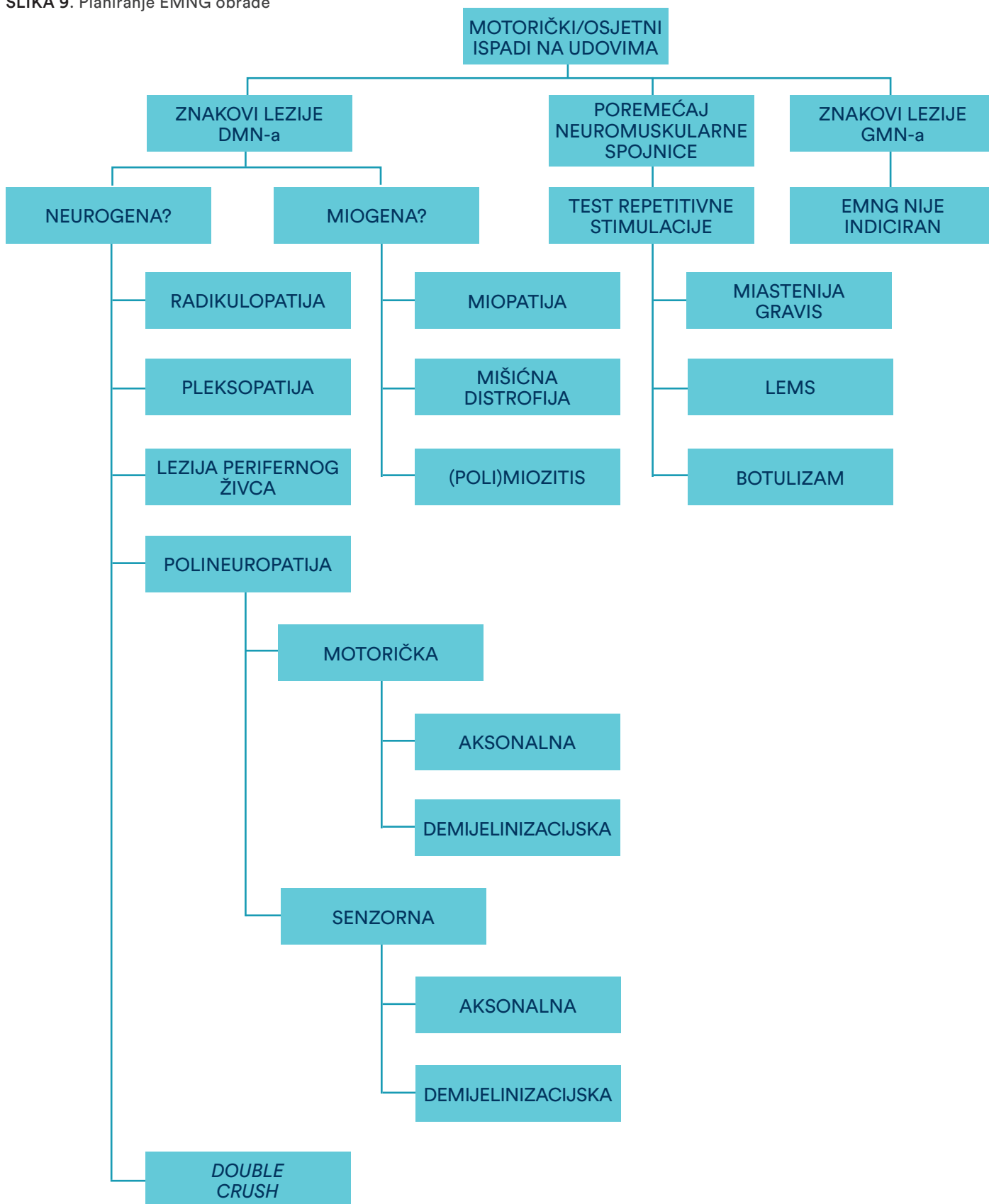
S obzirom na to da je EMNG djelomično invazivna metoda (inercija igle tijekom EMG obrade), pretragu je potrebno pomno isplanirati kako bi se pacijent poštedio nepotrebnog ispitivanja mišića koji nisu klinički važni u konkretnom slučaju (slika 9).

EMNG je „zlatni standard“ u dijagnostici različitih poremećaja perifernoga živčanog sustava i stoga ima široku primjenu u neurologiji. Na ovoj se metodi temelji, primjerice, dijagnosticiranje kompresivnih mononeuropatija pa u skladu s time i kirurška dekompresija komprimiranih perifernih živaca. Stoga bi ova pretraga trebala biti obvezatni dio prijeoperacijske obrade za sve pacijente sa sindromima

kompresije (*entrapment*) na ekstremitetima. Primjena ove metode često čini nepotrebnu ekstenzivnu obradu na koju se pacijenti upućuju radi utvrđivanja konačne dijagnoze. Primjerice, sindrom karpalnog tunela često se u praksi zamijeni za cervikalnu radikulopatiju te se pacijent upućuje na nepotrebne pretrage kao što su rendgenogram vratne kralježnice, funkcionalne snimke vratne kralježnice, obojeni dopler karotidnih arterija i vertebrobazilarnog sustava, MSCT ili MR vratne kralježnice, iako se dijagnoza može jednostavno utvrditi EMNG obradom. EMNG se ne može standardizirati te se završna dijagnoza temelji na prethodnome detaljnom neurološkom pregledu i razmatranju brojnih



SLIKA 9. Planiranje EMNG obrade



DMN – donji motorički neuron

GMN – gornji motorički neuron

LEMS – Lambert-Eatonov miastenički sindrom

Double crush – kombinacija radikulopatije i kompresivne mononeuropatije

diferencijalnodijagnostičkih mogućnosti koje proizlaze iz rezultata neurološkog pregleda i EMNG-a. Pritom su ključni kliničko iskustvo elektromiografičara u dijagnostici i liječenju različitih poremećaja perifernoga živčanog sustava

te dobro poznavanje neuroanatomije i neuromuskularnih poremećaja. Svaki pacijent upućen na EMNG obradu priča je za sebe i dijagnostički je izazov u svakodnevnom radu EMNG laboratorija.

## LITERATURA

- Weiss L, Silver JK, Weiss J (ur.). *Easy EMNG – A Guide to Performing Nerve Conduction Studies and Electromyography*. New York: Butterworth-Heinemann, Elsevier; 2004.
- Jušić A. *Klinička elektromiografija i neuromuskularne bolesti*. Zagreb: JUMENA; 1981.
- Brown WF, Bolton CF, Aminoff MJ. *Neuromuscular Function and Disease – Basic, Clinical and Electrodiagnostic Aspects*. New York: W.B. Saunders Company; 2002.
- Katirji B. *Electromyography in clinical practice*. 2. izd. Philadelphia: Mosby Elsevier; 2007.
- Brown WF, Bolton CF. *Clinical Electromyography*. 2. izd. Newton, MA: Butterworth-Heinemann; 1993.
- Kimura J. *Electrodiagnosis in Diseases of Nerve and Muscle*. 3. izd. New York: Oxford University Press; 2001.
- Pećina M, Krmptić-Nemanić J. *Kanalikularni sindromi*. Zagreb: Medicinski fakultet Sveučilišta u Zagrebu; 1987.
- Bland JD. Carpal tunnel syndrome. *BMJ* 2007;18:335:343–6. DOI: 10.1136/bmj.39282.623553.AD.
- Speech DP, Lee DJ, Reed JD, Palmer BA, Abt P, Elfar JC. Is medial elbow pain correlated with cubital tunnel syndrome? An electrodiagnostic study. *Muscle Nerve* 2016;53:252–4. DOI: 10.1002/mus.24719.
- Depukat P, Mizia E, Kuniewicz M i sur. Syndrome of canal of Guyon – definition, diagnosis, treatment and complication. *Folia Med Cracov* 2015;55:17–23.
- Ljungquist KL, Martineau P, Allan C. Radial nerve injuries. *J Hand Surg Am* 2015;40(1):166–72. DOI: 10.1016/j.jhsa.2014.05.010.
- Lerner AJ. *Diagnostic Criteria in Neurology*. Totowa, New Jersey: Humana Press; 2006.
- Hankey GJ, Wardlow JM. *Clinical Neurology*. New York: Demos Medical Publishing; 2002.
- Emery AEH. *Diagnostic Criteria for Neuromuscular Disorders*. 2. izd. London: Royal Society of Medicine Press; 1997.
- Kuhn JE, Lebus GF, Bible JE. Thoracic outlet syndrome. *J Am Acad Orthop Surg* 2015;23:222–32. DOI: 10.5435/JAAOS-D-13-00215.
- Bromberg MB, Franssen H. Practical rules for electrodiagnosis in suspected multifocal motor neuropathy. *J Clin Neuromuscul Dis* 2015;16:141–52. DOI: 10.1097/CND.0000000000000044.
- Asbury AK, Cornblath DR. Assessment of current diagnostic criteria for Guillain-Barré syndrome. *Ann Neurol* 1990;27(Suppl):S21–4.
- Lundberg IE, Miller FW, Tjärnlund A, Bottai M. Diagnosis and classification of idiopathic inflammatory myopathies. *J Intern Med* 2016;280:39–51. DOI: 10.1111/joim.12524.
- Joyce NC, Carter GT. Electrodiagnosis in persons with amyotrophic lateral sclerosis. *PM R* 2013;5(5 Suppl):S89–95. DOI: 10.1016/j.pmrj.2013.03.020.



### ADRESA ZA DOPISIVANJE:

Doc. prim. dr. sc. Denis Čerimagić, dr. med.,  
specijalist neurolog  
Opća bolnica Dubrovnik  
Roka Mišetića 2, 20000 Dubrovnik  
e-mail: deniscerimagic@yahoo.com

### PRIMLJENO/RECEIVED:

15. 6. 2018./June 15, 2018

### PRIHVAĆENO/ACCEPTED:

2. 7. 2018./July 2, 2018

